

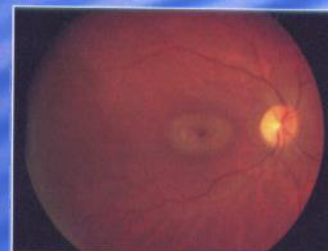


SUIVI DES PATIENTS SOUS HYDROXYCHLOROQUINE : EVALUATION DES PERFORMANCES DU CHAMP VISUEL CENTRAL PAR RAPPORT A L'ELECTRORETINOGRAMME MULTIFOCAL

B. CUSSENOT, S. MAJZOUN, P.J. PISELLA CHU DE TOURS

INTRODUCTION


L'hydroxychloroquine (Plaquénil®) est un antipaludéen de synthèse largement utilisé dans le traitement de maladies systémiques chroniques (lupus, Gougerot, polyarthrite rhumatoïde). Elle comporte un risque de toxicité rétinienne bilatérale et irréversible se tradisant par une baisse d'acuité visuelle et des amputations du champ visuel central. Au stade infra-clinique, l'atteinte régresse si le traitement est interrompu, ce qui justifie la pratique d'examens électrophysiologiques ou périmétriques de dépistage et de suivi. Le protocole pour ces examens ne fait pas l'objet d'un consensus large. Le but de l'étude est d'évaluer l'efficacité du champ visuel central par rapport à l'électrorétinogramme multifocal considéré comme examen de référence.



Maculopathie en œil de boeuf

MATÉRIEL ET MÉTHODES

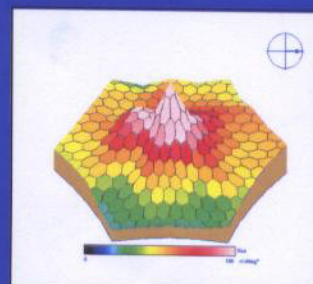
Un groupe de 65 patients de 30 à 73 ans, traités par hydroxychloroquine depuis au moins 5 ans à raison d'au moins 8 mois par an, fait l'objet d'une étude observationnelle avec réalisation d'un champ visuel central automatisé par détection des seuils (Stat 57) et d'un électrorétinogramme multifocal (Métrovision). Pour chaque examen, on étudie la zone centrale, l'anneau des 2 à 5 degrés centraux et celui des 5 à 10 degrés centraux. Le champ visuel est considéré comme anormal si la sensibilité diminue de 20% par rapport aux valeurs de référence. L'ERG multifocal est considéré comme anormal si l'amplitude de l'onde P1 diminue de 25% par rapport aux valeurs de référence. Les résultats sont ensuite comparés et analysés en terme de sensibilité, spécificité, valeur prédictive positive et valeur prédictive négative.



Champ visuel central
Maculopathie

RÉSULTATS

128 yeux ont été inclus (65 patients). L'ERG multifocal s'est avéré ininterprétable dans 8,6% des cas, et anormal dans 4,5% des cas. Le champ visuel a été jugé normal dans 100% des cas, ce qui ne permet pas de dégager de valeurs de sensibilité ni de spécificité.



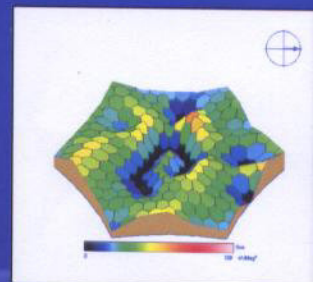
ERG multifocal normal

DISCUSSION

Dans la plupart des cas d'ERG multifocal anormal, il existait bien une anomalie au champ visuel mais celle-ci n'était pas suffisante pour définir une anomalie selon les critères pré-établis. Il conviendrait donc de reconsidérer ces critères de manière à rendre plus sensible l'examen du champ visuel.

CONCLUSION

Cette étude s'inscrit dans le cadre d'une étude multicentrique nationale qui permettra, grâce à un grand nombre de patients, de dégager des conclusions significatives sur les performances du champ visuel central et sur sa place dans la surveillance des sujets traités par hydroxychloroquine.



ERG multifocal
Maculopathie