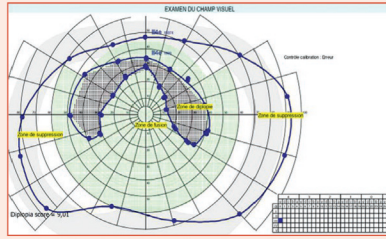


# Revalidation du permis de conduire en cas de séquelles neuro-ophtalmologiques



X. ZANLONGHI

## Contexte

La réglementation française impose à tout titulaire d'un permis B de faire contrôler son aptitude médicale à la conduite, dès lors qu'une ou plusieurs fonctions nécessaires à cette activité sont touchées. Ce contrôle est réalisé par un médecin agréé par la préfecture qui est seul habilité à donner un avis d'aptitude qui est ensuite transmis au préfet pour décision [7].

L'arrêté du 21 décembre 2005 (modifié par les arrêtés du 16 décembre 2017, du 18 décembre 2015 et 31 août 2010) contient des points importants :

- le caractère absolu du secret médical reste intangible ;
- la décision de conduire est de l'unique responsabilité de la personne assise au volant ;
- un test de conduite par une école de conduite peut être demandé par la commission médicale de la préfecture.

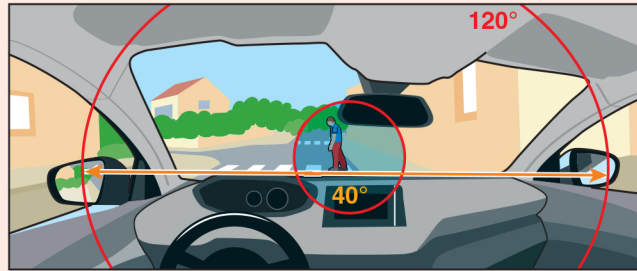
En matière de vision, les normes adoptées permettent une prise en compte plus globale des fonctions visuelles. Refuser l'aptitude à la conduite sur base d'un seul critère, sans tenir compte des autres, ne correspondrait plus à la réalité d'aujourd'hui ; en effet, une faiblesse sur un point précis, comme une acuité visuelle limite, peut souvent être compensée par de bons résultats pour d'autres critères, comme le CV, la vision crépusculaire, la sensibilité à l'éblouissement et aux contrastes, par exemple.

Les recommandations de la HAS de 2016 [8] sur la reprise de la conduite automobile sont détaillées dans le tableau ci-dessous.

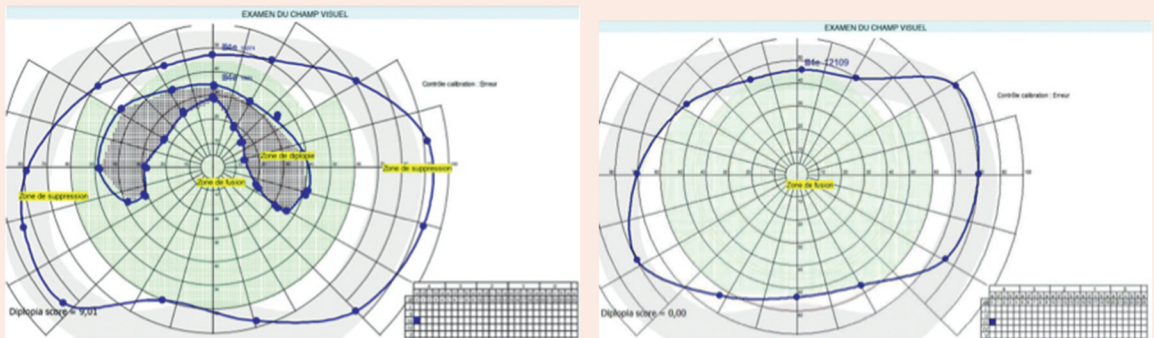
Lésion cérébrale	Conditions de reprise de la conduite automobile
AVC mineur sans prise en charge rééducative après hospitalisation initiale	<ul style="list-style-type: none"> <li>- Délai minimum de 15 jours après hospitalisation initiale</li> <li>- Un repérage des troubles visuels, sensitifs, moteurs, cognitifs et/ou comportementaux (réalisé par un médecin du parcours de soins ou par le médecin agréé par la préfecture)</li> <li>- Une consultation auprès du médecin agréé par la préfecture (obligation réglementaire)</li> </ul>
AVC modéré à sévère avec prise en charge rééducative après hospitalisation initiale	<ul style="list-style-type: none"> <li>- Délai minimum de 1 mois après la fin de la prise en charge rééducative</li> <li>- Une évaluation pluriprofessionnelle des capacités de conduite automobile</li> <li>- Une consultation auprès du médecin agréé par la préfecture (obligation réglementaire)</li> </ul>
Autres lésions cérébrales « modérées à sévères »	<ul style="list-style-type: none"> <li>- Une évaluation pluriprofessionnelle des capacités de conduite automobile</li> <li>- Une consultation auprès du médecin agréé par la préfecture (obligation réglementaire)</li> </ul>

# Bilan

- Les fonctions visuelles à évaluer sont : l'AV de loin, le CV binoculaire de Goldmann [9], la motilité oculaire.
- Selon l'arrêté du 21 décembre 2005 modifié le 31 août 2010, pour la classe II, altérations visuelles, groupe léger (permis A1, A2, A, B, B1, B96, BE) :
  - incompatibilité si l'AV binoculaire est inférieure à 5/10. Si un des deux yeux a une AV nulle ou inférieure à 1/10, il y a incompatibilité si l'autre œil a une AV inférieure à 5/10;
  - incompatibilité si le CV horizontal est inférieur à 120°. Aucun défaut ne doit être présent dans un rayon de 20° par rapport à l'axe central (e-fig. 38-A [\[e\]](#));
  - incompatibilité des diplopies permanentes ne répondant à aucune thérapeutique optique, médicamenteuse ou chirurgicale. Avis spécialisé. Les strabismes ou hétérophories non décompensées sont compatibles si l'acuité visuelle est suffisante (e-fig. 38-B [\[e\]](#));
  - enfin, lors d'une négligence spatiale unilatérale clinique ou mise en évidence lors du bilan neuropsychologique, il est recommandé de contre-indiquer la reprise de la conduite.



**e-Fig. 38-A** Les deux valeurs à connaître pour donner une aptitude médicale en cas d'atteinte neuro-ophtalmologique du champ visuel binoculaire.



**e-Fig. 38-B** Exemple d'un patient présentant, 3 ans après un AVC ischémique de la fosse postérieure avec un syndrome de Wallenberg gauche, une diplopie réduite par un prisme : technique de champ de fusion sans et avec prisme.  
 1. CV binoculaire sans prismatication, inapte à la conduite. 2. CV binoculaire avec prismatication, disparition de la diplopie dans la partie centrale du champ de fusion, donc apte à la conduite.