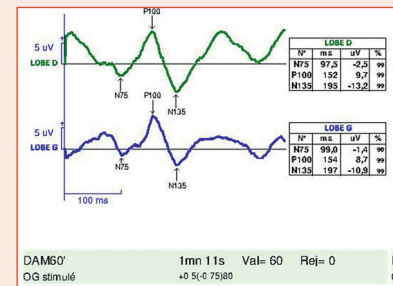


Électrophysiologie et neuro-ophtalmologie



I. MEUNIER, B. BOCQUET, N. MEUNIER, M. BELTRAN, G. PLANELLS, F. KALATZIS, S. DEFOORT-DHELLEMES

Contexte

Depuis l'apparition de l'OCT et de l'imagerie en autofluorescence, le rôle de l'électrophysiologie peut sembler limité. Cependant, elle est essentielle devant une baisse d'acuité visuelle qui demeure inexpliquée : s'agit-il d'une maculopathie, d'une neuropathie ou d'une cause non organique ?

Examens

■ Potentiels évoqués visuels (PEV)

- Réalisation : pupille à l'état naturel, sans correction pour les PEV flashes et avec la correction optique totale pour les PEV damiers, stimulation œil par œil (protocole de l'International Society for Clinical Electrophysiology of Vision [ISCEV]).
- Étude des fibres ganglionnaires (faisceau interpapillomaculaire) et de la rétine maculaire ou centrale (tableau 16-A).
- Des PEV flashes de latence, d'amplitude et de forme normale vont contre une atteinte sévère des voies visuelles. À l'inverse, les altérations du PEV flash s'observent aussi bien dans une neuropathie optique, une maculopathie, un trouble des milieux optiques, que lors d'un manque de coopération.
- Les PEV damiers peuvent apporter des arguments pour une neuropathie optique démyélinisante infraclinique en retrouvant des retards de latence (lésions démyélinisantes) ou d'amplitude (atteinte axonale), des aspects bifides, une asymétrie des réponses en fonction de l'œil stimulé. Ils peuvent aussi orienter vers l'origine toxique probable (exogénose ou médicaments) d'une neuropathie optique s'ils sont plus altérés que ne le voudrait l'acuité visuelle et sous réserve que le sujet ait été attentif lors de l'examen.

■ Électrorétinogramme (ERG) grand champ

- Réalisation : pupille dilatée, enregistrement simultané des deux yeux.
- Étude des réponses issues des bâtonnets après une adaptation à l'obscurité (20 minutes chez l'adulte et 10 minutes chez l'enfant), puis étude des réponses issues des cônes après une adaptation à la lumière (saturation des bâtonnets), selon les recommandations internationales de l'ISCEV (tableau 16-B).
- En cas de fond d'œil « normal » et d'imagerie multimodale peu altérée, l'ERG grand champ reste essentiel pour ne pas passer à côté d'une dystrophie mixte débutante ou de dystrophies non évolutives telles les cécités nocturnes congénitales ou les achromatopsies. En revanche, il ne permet pas d'exclure une maculopathie, même lorsque les réponses issues des cônes sont normales.

■ ERG multifocal

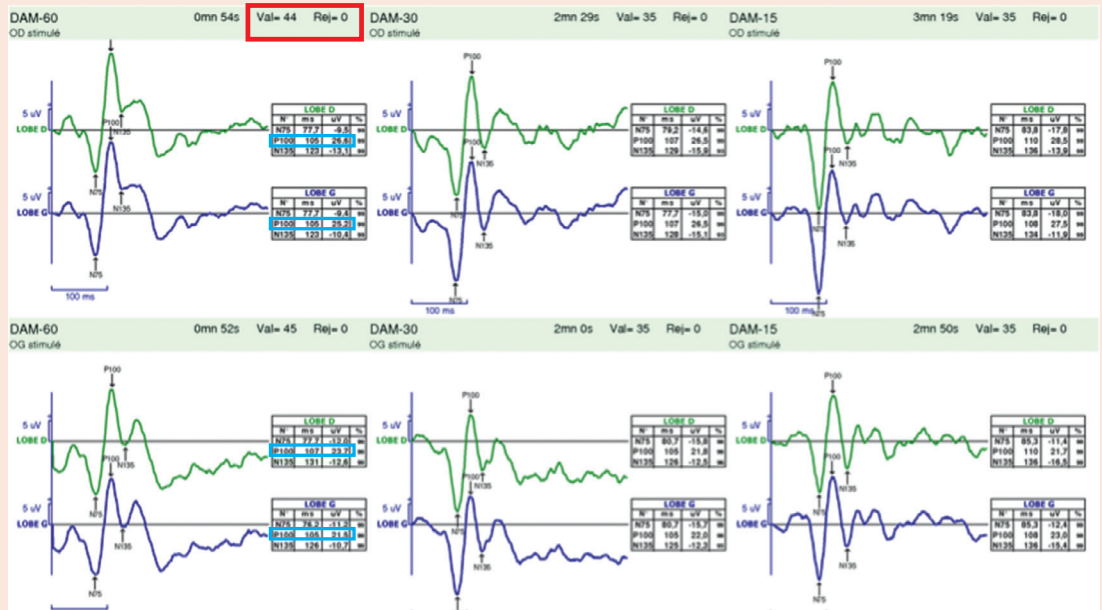- Réalisation : pupille dilatée, correction optique totale addition + 3 DP, enregistrement œil par œil.
- Étude des cônes centraux.
- Il s'agit ici du seul examen (avec le *pattern* ERG) qui permet de différencier une atteinte maculaire débutante d'une neuropathie optique où l'ERG grand champ est normal et les PEV damiers sont altérés, rapportés à la valeur de l'acuité visuelle.
- Sous réserve d'une coopération et d'une fixation correcte, cet examen est très sensible pour détecter de discrètes anomalies de la fonction des cônes dans la zone centrale maculaire avec une diminution des amplitudes et/ou une augmentation des latences dans la zone atteinte.

■ Pattern ERG

- Réalisation : pupille à l'état normal, correction optique totale, test en binoculaire.
- Permet de séparer une atteinte maculaire d'une atteinte des cellules ganglionnaires : schématiquement, une atteinte maculaire se traduit par une diminution de l'onde P50 et une atteinte des cellules ganglionnaires, par une diminution de la N95.

Des exemples sont disponibles en ligne : voir-fig. 16-A à 16-E [\[e\]](#).

Tableau 16-A Savoir lire l'essentiel d'un PEV flash et d'un PEV damier.



Prérequis :
 Nombre de stimulations (plus de 64 stimulations) et reproductibilité des réponses (indice de validité > 95 %)
 Coopération du patient et port de la correction optique totale pour les PEV damiers

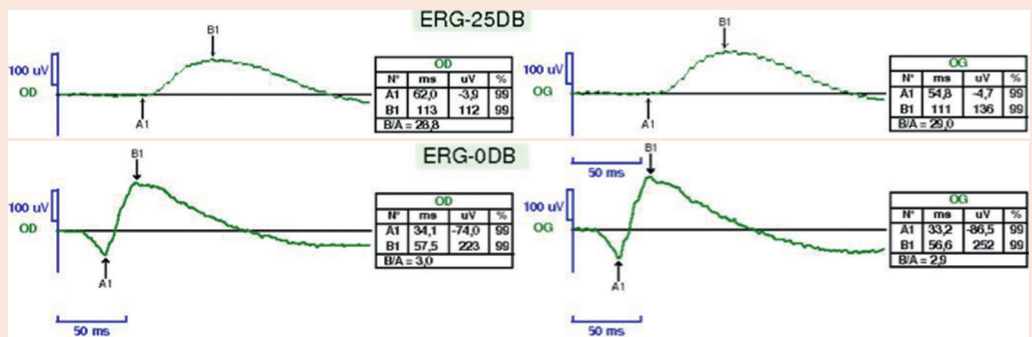
PEV damier :
 Pour chaque type de damier :
 – rechercher un pic positif vers 100 ms avec un indice de fiabilité de plus de 95 %
 – mesurer alors la latence et l'amplitude de ce pic (rectangles bleus) en comparant œil par œil et par hémicortex

PEV flash :
 Pic discernable vers 100 ms, symétrique ou non entre les hémicortex, entre les deux yeux ?

Tableau 16-B Savoir lire un ERG grand champ.

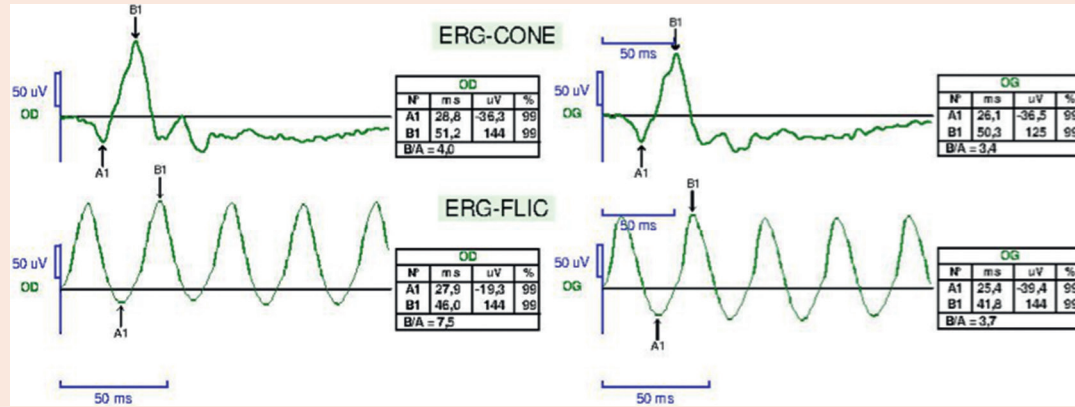
Prérequis :
 Pupille dilatée (préciser si asymétrie)
 Coopération du patient
 Temps d'adaptation à l'obscurité
 Suivi d'un temps d'adaptation à la lumière

Réponses issues des bâtonnets : adaptation à l'obscurité (20 minutes), ambiance scotopique. Les bâtonnets répondent de plus en plus vite et plus fortement parallèlement à l'augmentation de l'intensité de la stimulation. Deux stimulations, une de faible intensité (filtre atténuateur 25 dB) et une de forte intensité (pas de filtre atténuateur 0 dB) :



Réponses issues des bâtonnets :
 En faible stimulation (25 dB) : mesurer l'amplitude de l'onde b positive
 En forte stimulation (0 dB) : réponse plus rapide avec l'apparition d'une onde a négative suivie de l'onde b plus ample supérieure à 200 V
 Comparer à l'autre œil

Réponses issues des cônes : adaptation à la lumière et ambiance photopique afin de saturer les bâtonnets

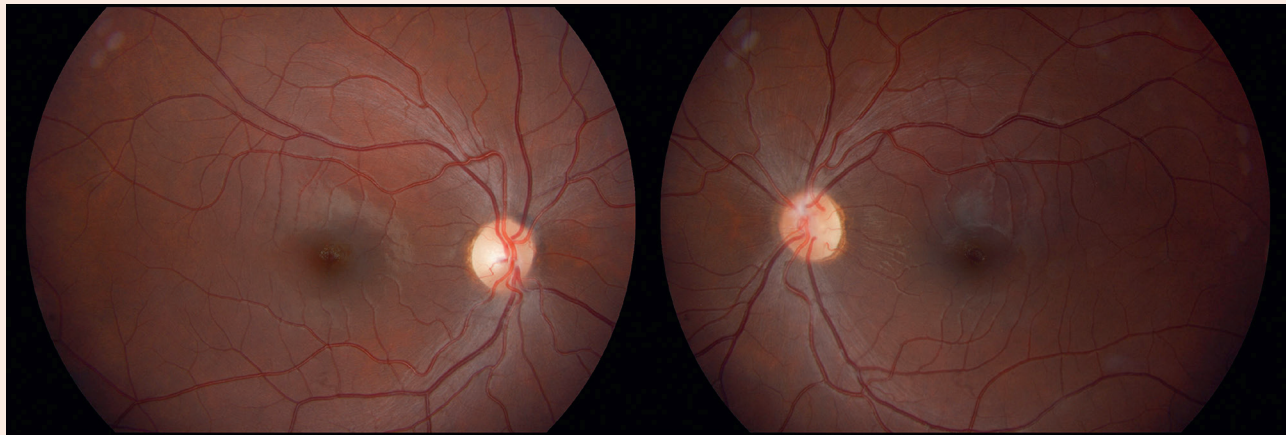


Réponses issues des cônes :

Flash unique : onde a puis onde b d'amplitude supérieure à 60 V

Flashes répétés : réponse sinusoïdale avec une amplitude supérieure à 80 V

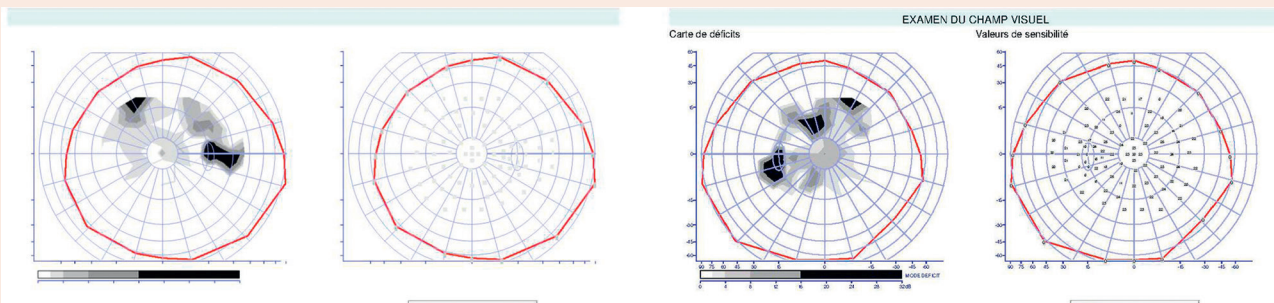
Comparer à l'autre œil.



OD

OG

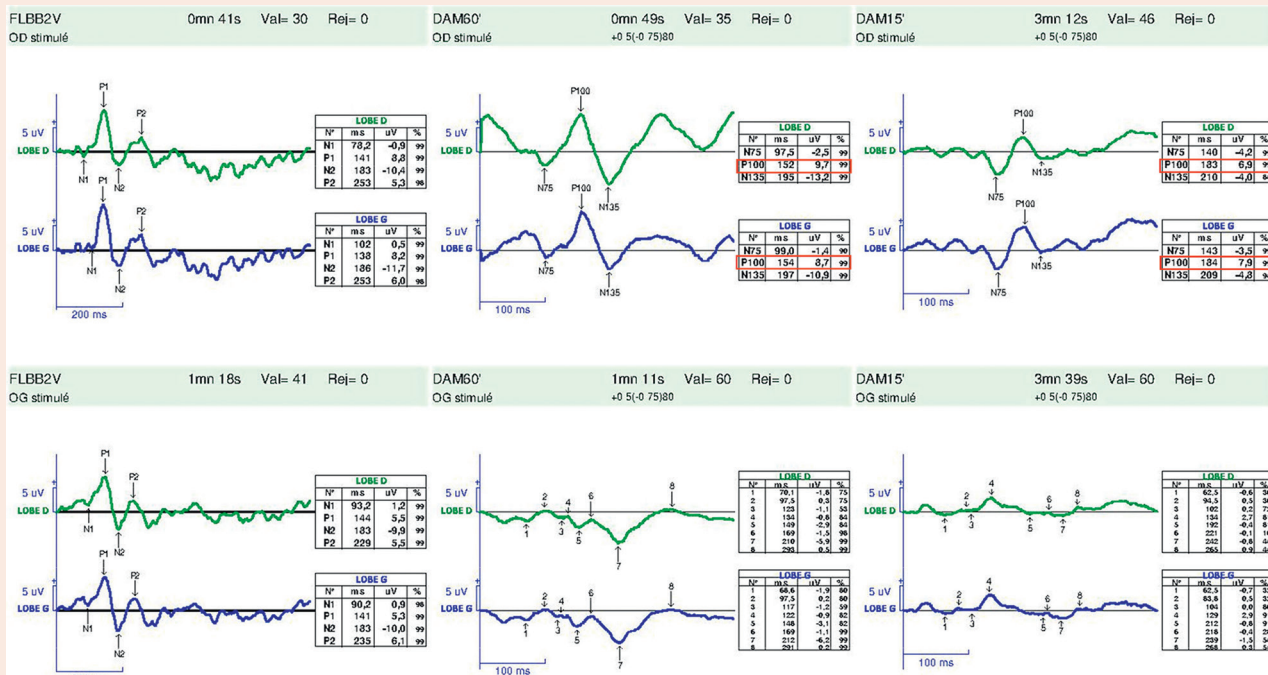
1



OD : acuité visuelle de 9/10 P2

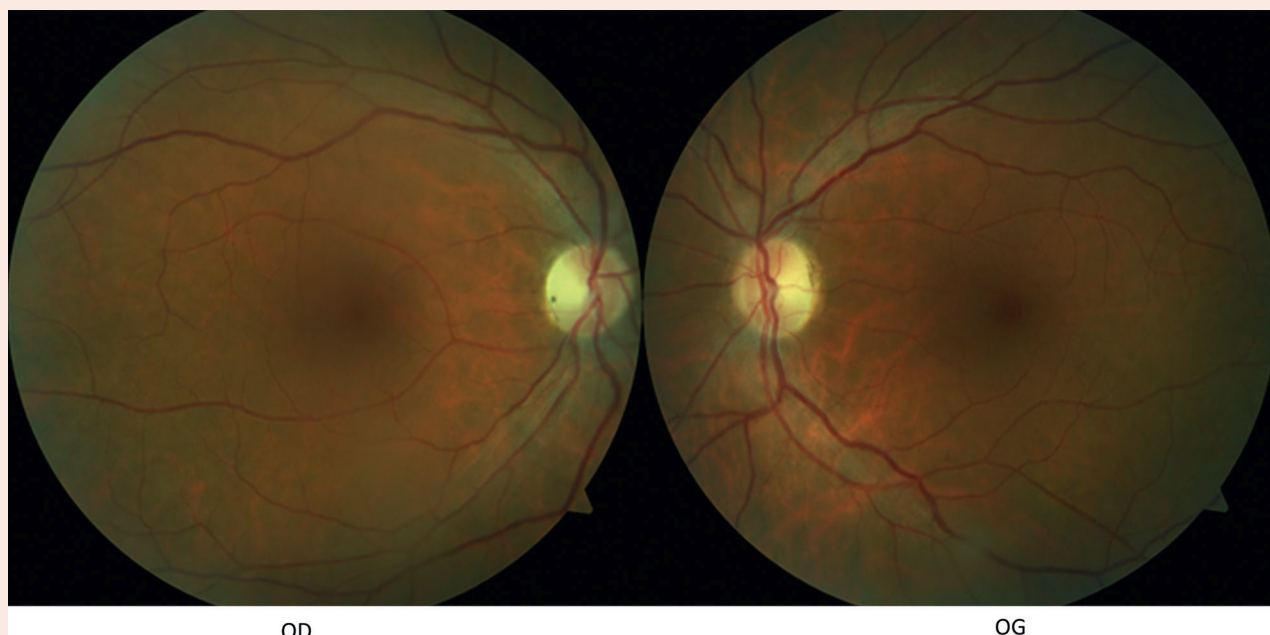
OG : acuité visuelle de 6/10 P4

2

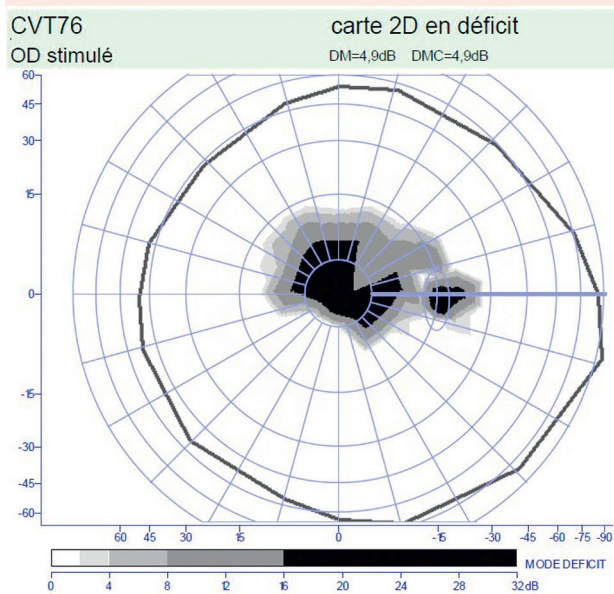


3

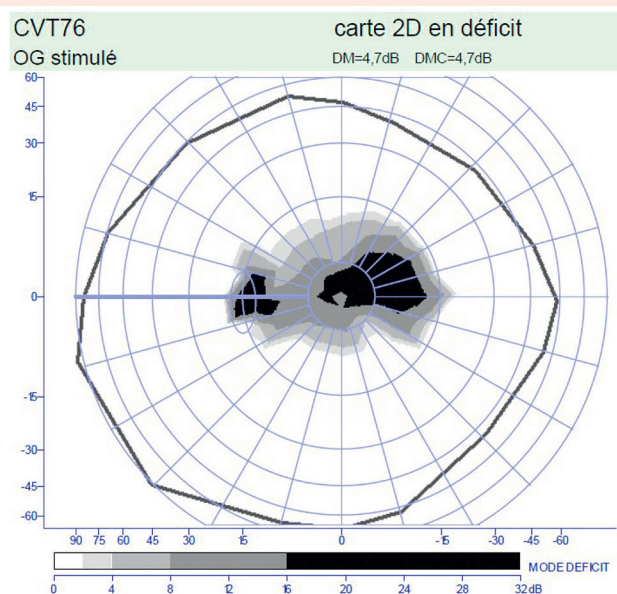
e-Fig. 16-A Femme de 23 ans adressée pour une baisse d'acuité visuelle à l'œil gauche depuis 1 an sans douleur à la mobilisation. Depuis 15 jours, des troubles de la marche et des troubles de la sensibilité des membres inférieurs sont apparus. L'acuité visuelle est de 9/10 P2 œil droit (OD) et de 6/10 P4 œil gauche (OG). Il existe un déficit pupillaire afférent relatif à gauche. 1. Les clichés en couleurs ne retrouvent pas d'œdème papillaire et le reflet fovéolaire semble normal. 2. Champ visuel : déficit bilatéral central et supérieur plus marqué à gauche. 3. PEV, stimulation par flashes : réponse de bonne morphologie et symétrique entre les deux yeux et les deux lobes. Stimulation par damiers de taille décroissante OD : réponse présente de bonne morphologie mais la latence de l'onde P 100 est très ralentie (180 ms au damier de 15 secondes). À l'OG, pas de réponse discernable du bruit de fond. En conclusion, les PEV confirment une neuropathie optique bilatérale plus sévère à l'OG par démyélinisation compte tenu du retard majeur de latence de l'onde P 100 à l'OD.



1



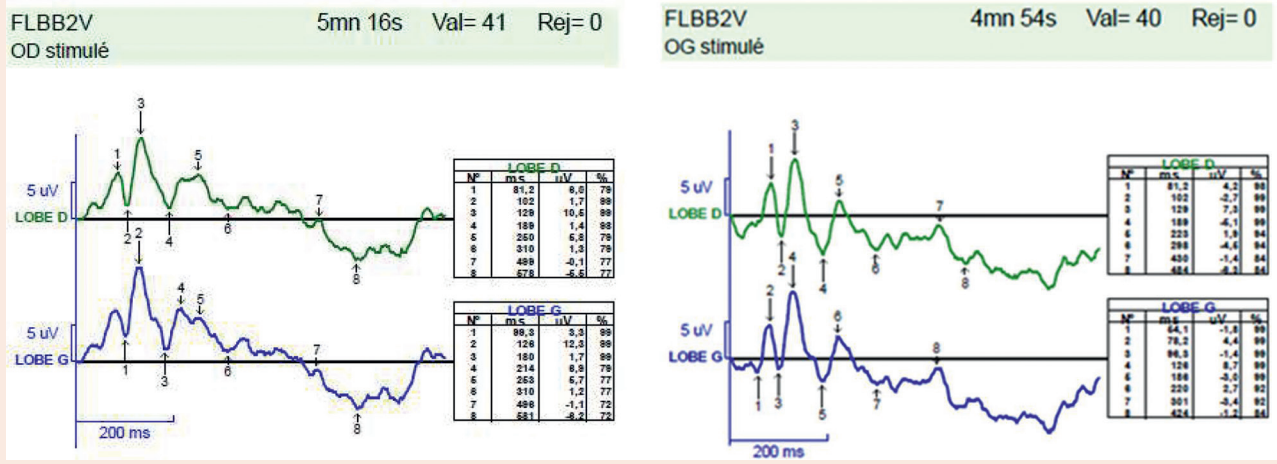
OD : acuité visuelle 6/10 P2



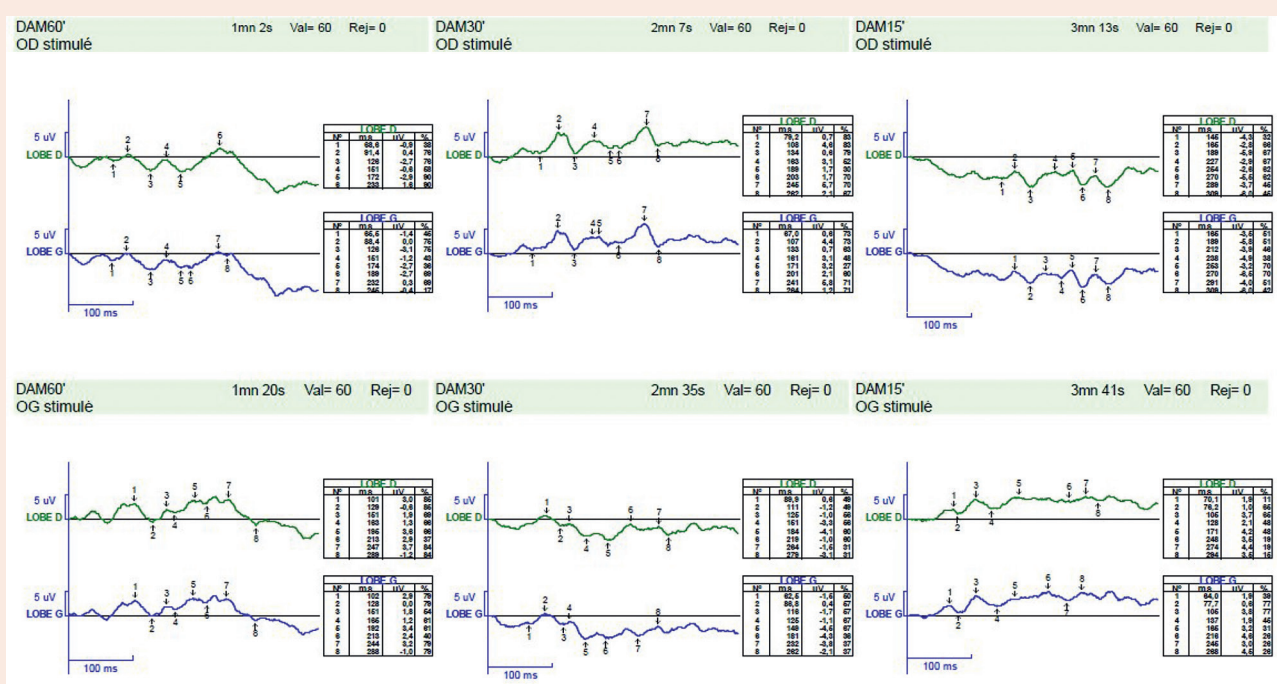
OG : acuité visuelle 6/10 P2

2

e-Fig. 16-B Homme de 45 ans présentant une baisse d'acuité visuelle évolutive depuis quelques mois.
1. Clichés en couleurs : noter la pâleur temporelle de la papille. 2. Champ visuel avec un scotome cæocentral.

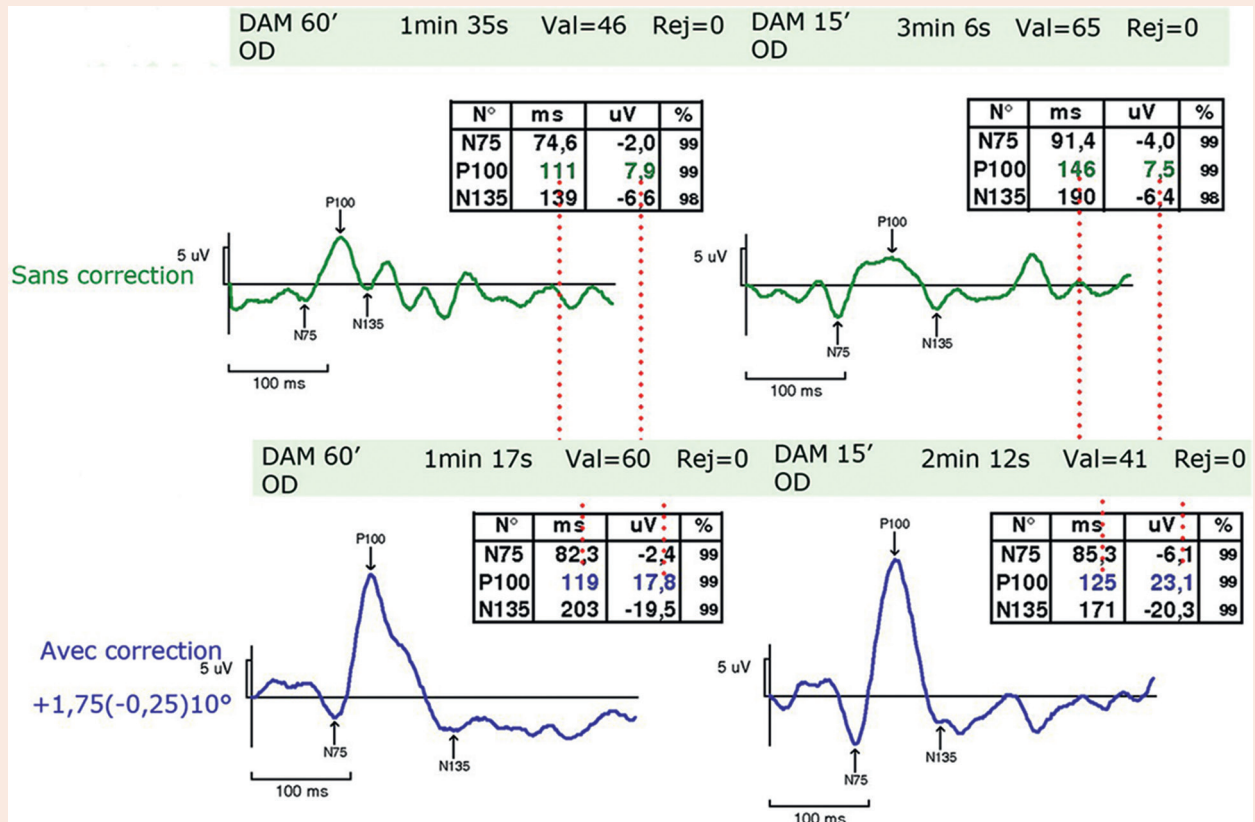


3

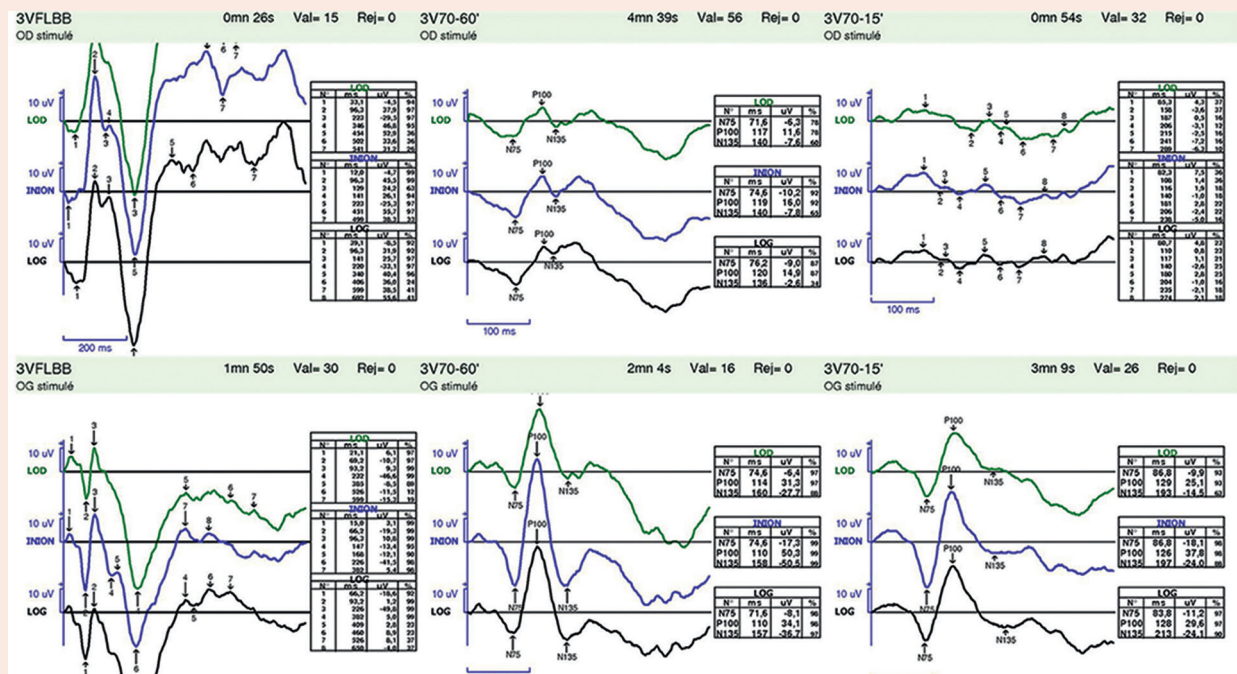


4

e-Fig. 16-B Suite.
 3. Les PEV flashes sont discernables. 4. Les PEV damiers 60' et 15' sont très déstructurés, alors que l'acuité visuelle est de 6/10. OD : œil droit; OG : œil gauche.



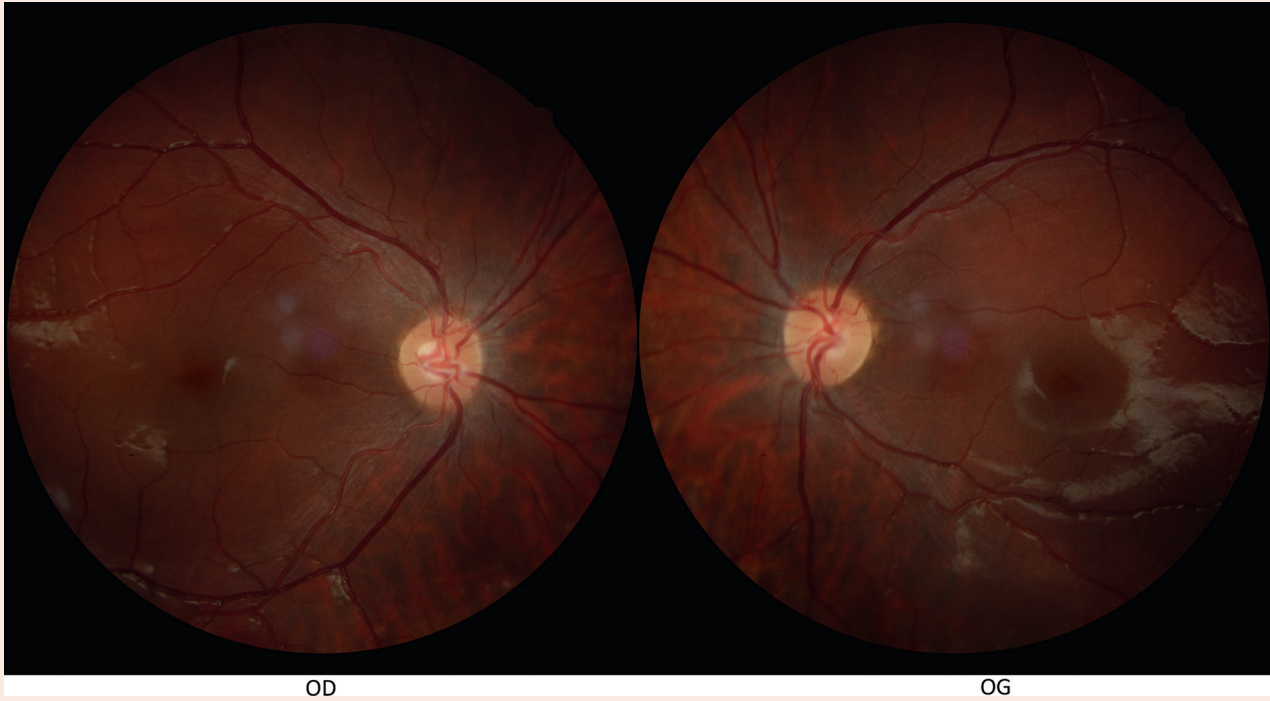
1



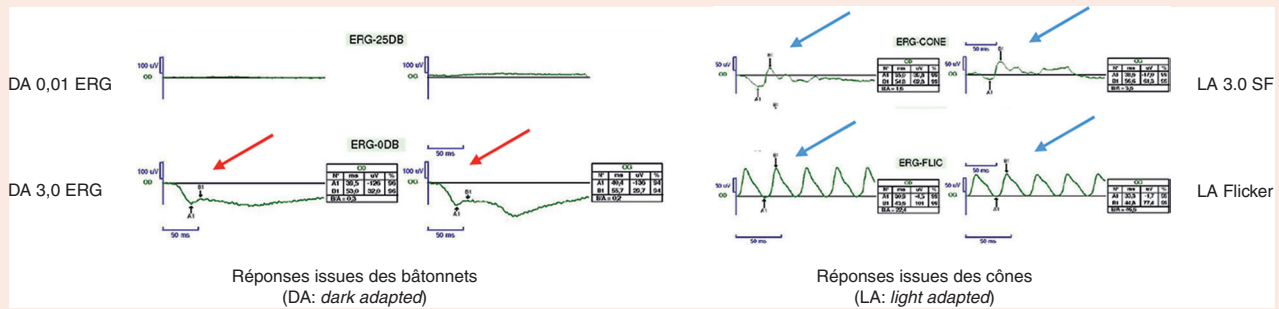
2

e-Fig. 16-C

1. Exemple de PEV « faussés par l'absence de correction » : PEV réalisés chez un patient de 27 ans dont l'acuité visuelle est de 10/10 sans correction. Les premiers PEV faits sans correction retrouvent des réponses médiocres avec une amplitude faible de la P100. L'examen refait sous cycloplégique avec correction optique totale permet de retrouver des réponses d'amplitude et de latence correctes. 2. Intérêt des PEV en cas de baisse d'acuité visuelle par cataracte chez un enfant de 2 ans et demi. Les réponses aux PEV flashes sont présentes aux deux yeux, plus amples et plus précoces à l'œil droit. Les PEV damiers 60' notent à droite une réponse d'aspect déstructurée, de latence normale. À gauche, les réponses sont normales en amplitude et en latence. Les PEV damiers 15' notent à droite des réponses très déstructurées. À gauche, les réponses sont d'amplitude et de latence normales. Les PEV flashes sont plus immatures à droite en faveur de l'ancienneté de la cataracte sous-capsulaire. La présence de réponses à l'œil droit pour les PEV damiers 60' est un argument pour proposer une chirurgie du cristallin, obligatoirement suivie de la rééducation énergétique de l'amblyopie de l'œil opéré.



1

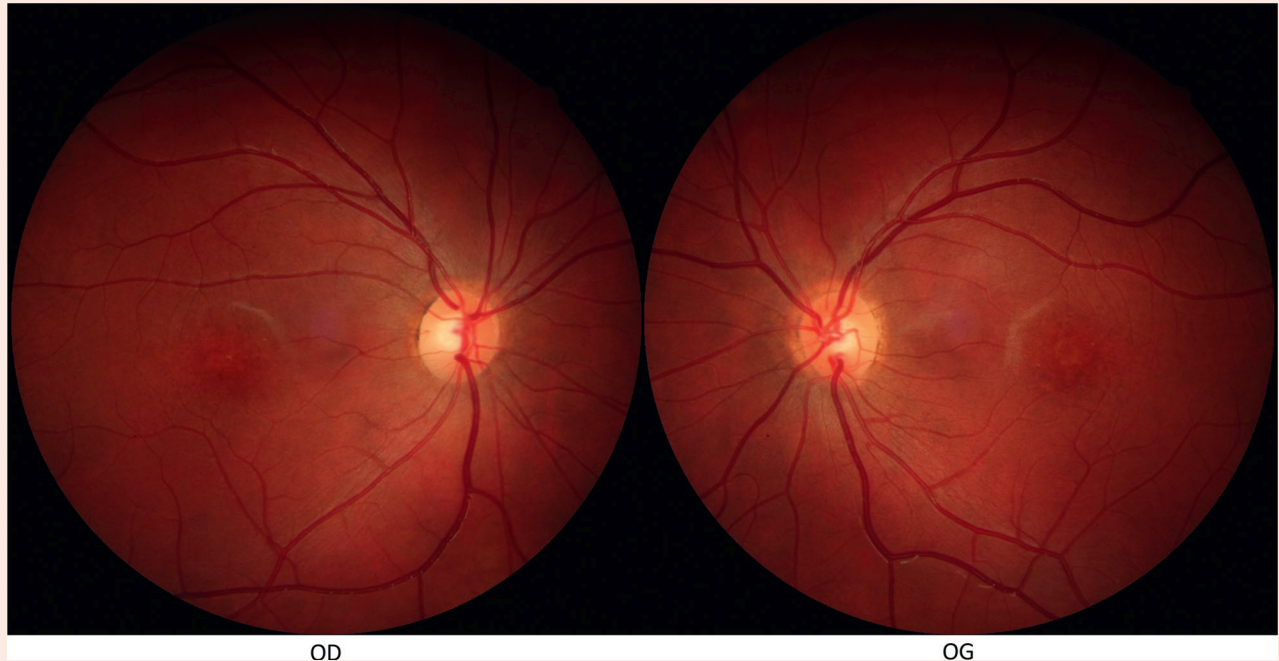


2

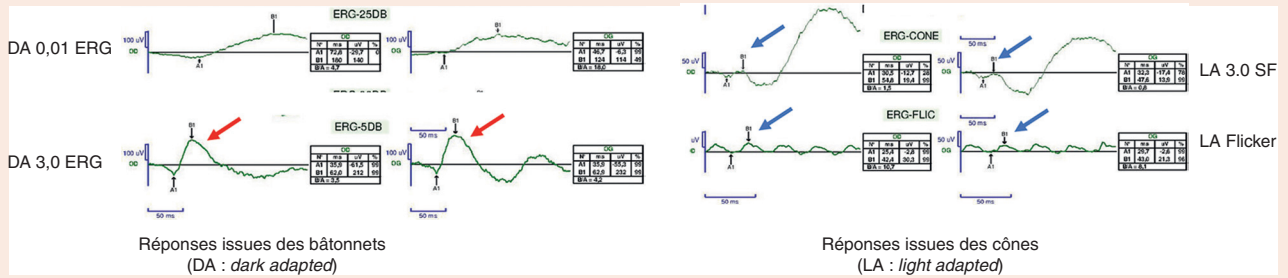
e-Fig. 16-D

Dystrophie des cônes et fond d'œil normal.

Jeune femme de 24 ans qui rapporte une baisse d'acuité visuelle bilatérale et une photophobie évolutive depuis 1 an. L'acuité visuelle est de 4/10 aux deux yeux. Son père, son oncle paternel et le fils de ce dernier ont également eu une baisse d'acuité visuelle bilatérale évolutive. 1. Le fond d'œil est peu altéré. Cette baisse d'acuité visuelle est liée à une dystrophie des cônes autosomique dominante et non pas à une atrophie optique dominante. 2. Les réponses issues des cônes sont diminuées : flèches bleues, onde b à 20 μ V au lieu de 60 μ V en stimulation par flash unique comme en flicker (amplitude 30 μ V au lieu de 100 μ V); les réponses issues des bâtonnets sont préservées : flèches rouges, onde b à 200 μ V.



1



2

e-Fig. 16-E

Cécité nocturne congénitale avec acuité basse et fond d'œil normal.

Enfant de 8 ans avec une acuité visuelle de 2/10. 1. Fond d'œil normal. 2. On retrouve un aspect électro-négatif de l'ERG à la réponse maximale issue des bâtonnets (flèches rouges). Les réponses issues des cônes sont préservées en amplitude (flèches bleues). Cet aspect oriente vers le diagnostic de cécité nocturne congénitale. OD : œil droit; OG : œil gauche.