

## Pathologies inflammatoires et électrophysiologie visuelle

Claire Meyniel

Neurologue, Hôpital La Pitié, Paris

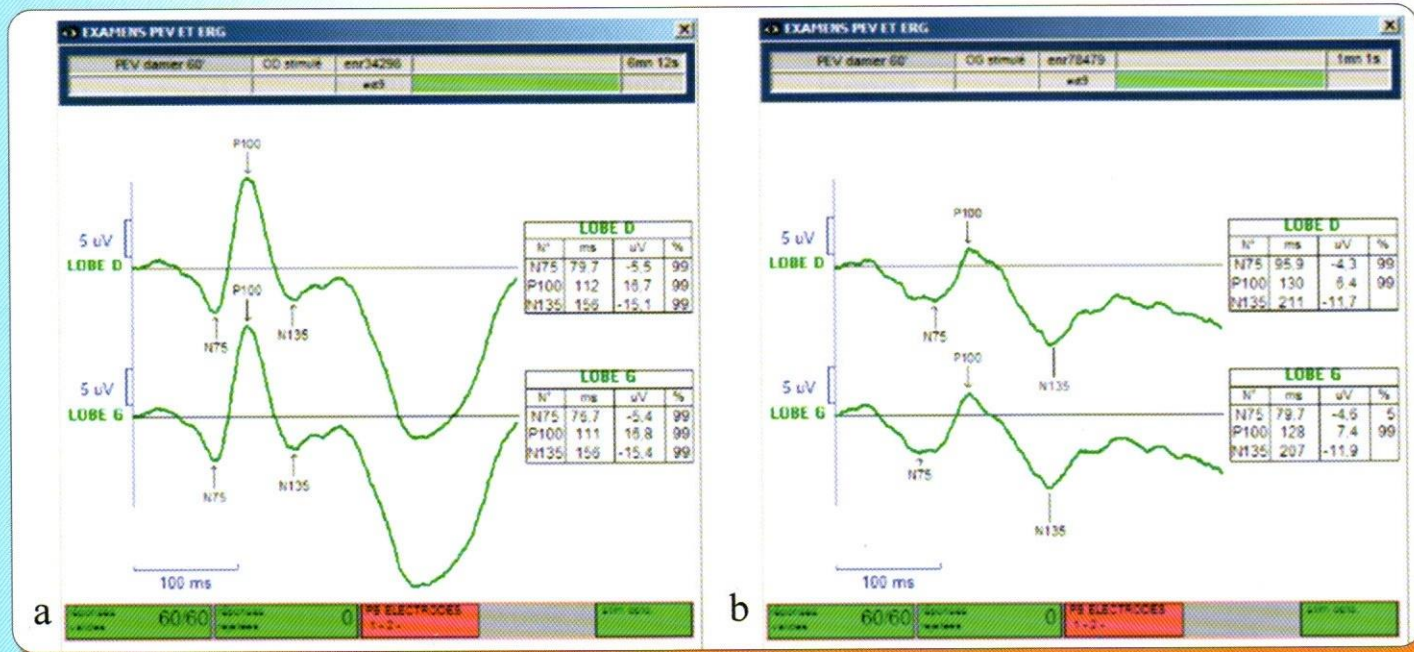
**L**es pathologies inflammatoires sont fréquentes en ophtalmologie et en neurologie. Leur diagnostic n'est pas toujours facile. L'électrophysiologie visuelle est l'un des examens complémentaires clé pour aider au diagnostic. Nous allons voir à travers quelques cas cliniques l'intérêt de l'électrophysiologie dans ces indications.

### Cas 1

Mlle F., une jeune fille de 21 ans, vient consulter pour une gêne visuelle gauche apparue il y a une semaine, associée à des douleurs à la mobilisation du globe présentes depuis

4 jours. Elle n'a aucun antécédent particulier. L'examen clinique met en évidence une acuité visuelle à 10/10 P2 de l'œil droit et à 8/10 P3 de l'œil gauche. L'examen à la lampe à fente et le fond d'œil sont sans particularité. Le champ visuel automatisé des 24° est normale à droite et montre des défauts ponctuels à gauche.

Les potentiels évoqués visuels (PEV), réalisés avec des stimulations de type damiers alternants (**Figure 1**), mettent en évidence, lors de la stimulation de l'œil droit, des réponses normales. Lors de la stimulation de l'œil gauche, il existe une altération de la conduction sur les voies visuelles, avec une onde P100 d'amplitude diminuée et de latence augmentée. L'électrorétinogramme pattern, dont l'onde P50 reflète le fonctionnement maculaire, est normal (**Figure 2**).



**Figure 1 :** Potentiels évoqués visuels par stimulation de damiers alternants.

**a :** stimulation de l'œil droit, enregistrement au niveau des cortex occipitaux droit (ligne du haut) et gauche (ligne du bas).

**b :** stimulation de l'œil gauche, enregistrement au niveau des cortex occipitaux droit (ligne du haut) et gauche (ligne du bas) : Onde P100 d'amplitude diminuée et de latence augmentée lors de la stimulation de l'œil gauche, compatible avec une lésion pré-chiasmatique gauche.

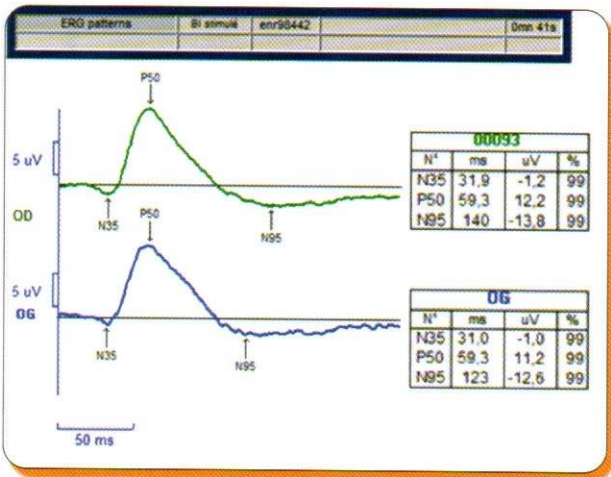


Figure 2 : Electrorétinogramme de type pattern, stimulation par des damiers alternants, enregistrement par des électrodes cornéennes, au niveau de l'œil droit (ligne du haut) et de l'œil gauche (ligne du bas). L'onde P50 reflète le fonctionnement maculaire et l'onde N95 le fonctionnement des cellules ganglionnaires. L'examen est normal.




Figure 3 : Champs visuels automatisés 24.2, œil gauche et œil droit : scotomes centraux bilatéraux

Au total, cette jeune fille présente une baisse d'acuité visuelle douloureuse à fond d'œil normale avec une altération de la conduction des voies visuelles localisée en pré-chiasmatique (en avant du chiasma) gauche, sans anomalie du fonctionnement maculaire. L'hypothèse diagnostique la plus probable est une neuropathie optique gauche de type démyélinisant, ou névrite optique rétrobulbaire gauche. Ce diagnostic est conforté par l'IRM encéphalique centrée sur les nerfs optiques avec la présence d'un hyper signal T2 rehaussé par le gadolinium au niveau du nerf optique gauche.

Les PEV sont un examen clé de la démarche diagnostique devant une suspicion de neuropathie optique. Des anomalies de l'onde P100 avec une diminution de l'amplitude et une augmentation de la latence peuvent être présentes dans toutes les étiologies de neuropathies optiques. En revanche, la présence d'une augmentation de la latence isolée sans diminution de l'amplitude<sup>(1)</sup> ainsi qu'un aspect de double pic de l'onde P100 sont des éléments en faveur d'une origine inflammatoire de la neuropathie optique.

## Cas 2

Mr C., âgé de 67 ans, présente une gêne visuelle progressive depuis 4 mois avec une impression de persistance d'image. Il décrit notamment la perception visuelle de voitures sur le passage piéton plusieurs secondes après leur départ. Il a pour antécédent une myasthénie diagnostiquée en 2001 sur un ptosis et une diplopie, pour laquelle des traitements immu-

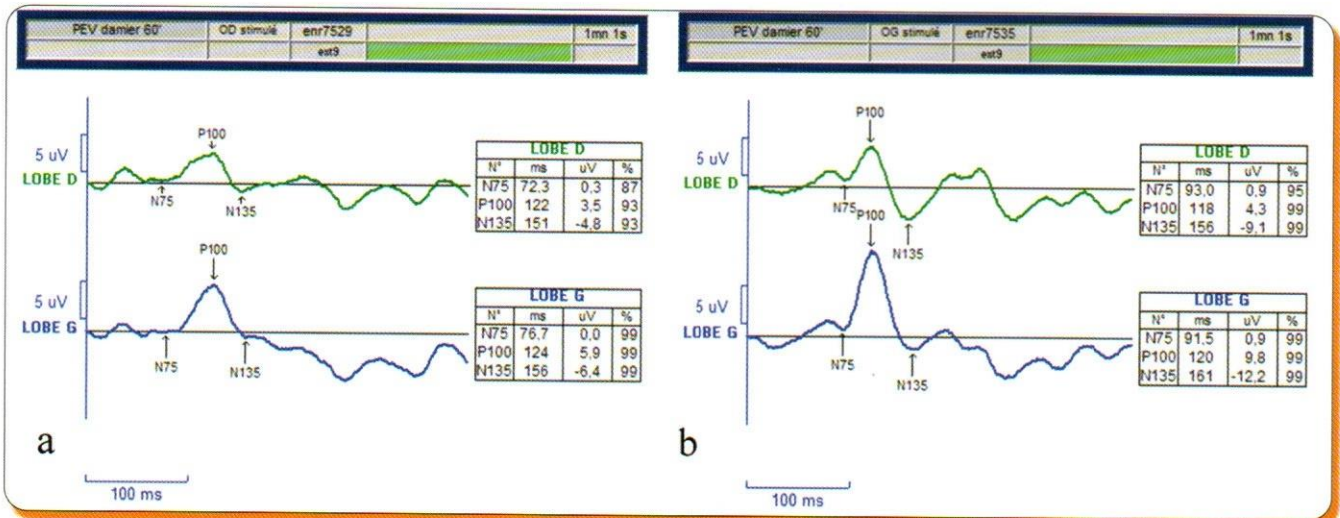


Figure 4 : Potentiels évoqués visuels par stimulation de damiers alternants. a : stimulation de l'œil droit, enregistrement au niveau des cortex occipitaux droit (ligne du haut) et gauche (ligne du bas). b : stimulation de l'œil gauche, enregistrement au niveau des cortex occipitaux droit (ligne du haut) et gauche (ligne du bas) : Diminution d'amplitude des réponses occipitales quel que soit l'œil stimulé, compatibles avec une atteinte rétro chiasmatique droite.

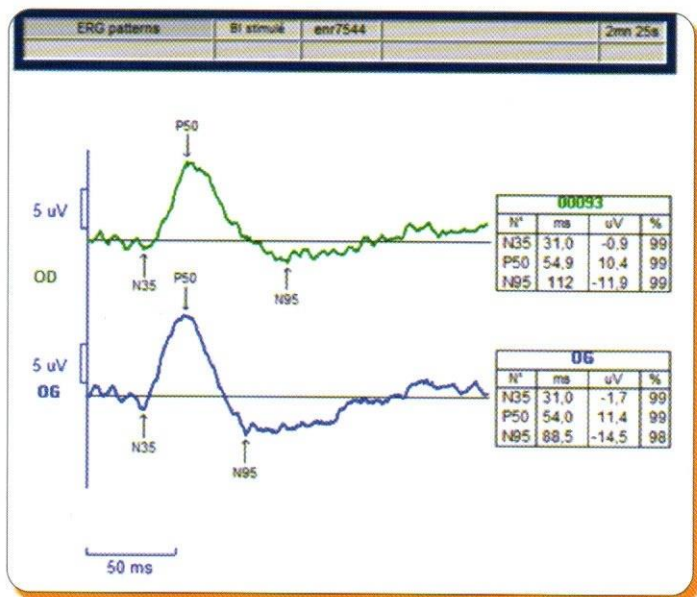


Figure 5 : Electrorétinogramme de type pattern, stimulation par des damiers altérants, enregistrement par des électrodes cornéennes, au niveau de l'œil droit (ligne du haut) et de l'œil gauche (ligne du bas) : Examen normal.

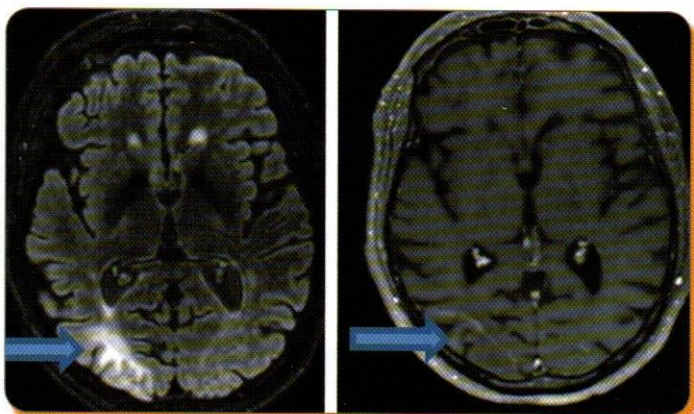


Figure 6 : IRM encéphalique, séquence Flair et T1 avec injection de Gadolinium : Hypersignal Flair de la substance blanche occipitale droite avec rehaussement linéaire après injection.

nosopresseurs ont été instaurés. Initialement, l'Azathioprine suivi par du Mycophenolate mofetil ont été mis en place puis Mr C a été inclus dans le premier essai thérapeutique clinique du Rituximab de 2006 à 2009. Le Rituximab a été réintroduit en 2015.

L'examen clinique ophtalmologique retrouve une acuité visuelle à 5/10 P3 de l'œil de droit et à 9/10 P2 de l'œil gauche. Le fond d'œil est normal. Le champ visuel automatisé 24.2 montre un scotome central bilatéral (Figure 3).

Les PEV (Figure 4) mettent en évidence une asymétrie d'amplitude des réponses occipitales, persistante après changement des électrodes occipitales. Les réponses enregistrées en regard du lobe occipital droit sont moins amples que celles enregistrées

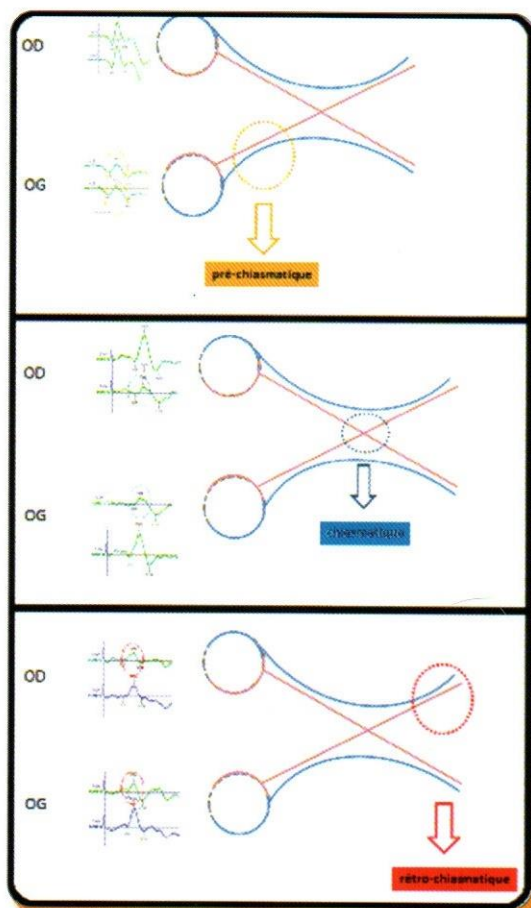


Figure 7 : Anomalies des potentiels évoqués visuels par stimulation de damiers alternants avec enregistrement au niveau des cortex occipitaux droit et gauche, dans les atteintes a/ pré-chiasmatisques, b/ chiasmatisques et c/ rétro-chiasmatisques.

trées en regard du lobe occipital gauche, quel que soit l'œil stimulé. L'électrorétinogramme pattern, reflet du fonctionnement maculaire, est normal (Figure 5).

Au total, Mr C. présente des anomalies de conduction sur les voies visuelles localisées en rétro-chiasmatisques (en arrière du chiasma) droit. Une demande d'imagerie par résonance magnétique nucléaire (IRM) encéphalique est faite en urgence à la recherche d'une lésion occipitale droite. Celle-ci réalisée en séquence Flair et T1 avec injection de Gadolinium, met en évidence un hypersignal de la substance blanche occipitale droite avec rehaussement linéaire après injection (Figure 6). Le diagnostic de leucoencéphalopathie multifocale progressive, affection démyélinisante du système nerveux central observée au cours de l'immunodépression cellulaire profonde est confirmé par la biopsie cérébrale. Chez ce patient, l'immunodépression est liée au traitement au long cours par un immunosuppresseur, le Rituximab (2).

	PEV
Atteintes pré-chiasmatiques	Anomalies lors de la stimulation d'un seul o
Atteintes chiasmatiques	Asymétrie croisée de l'onde P100
Atteintes rétro-chiasmatiques	Asymétrie homonyme de l'onde P100

**Tableau 1 :** Localisation des anomalies des potentiels évoqués visuels par stimulation de damiers alternants avec enregistrement au niveau des cortex occipitaux droit et gauche.

## Conclusion

Les PEV damiers avec recueil en regard des deux lobes occipitaux permettent d'identifier des anomalies de conduction sur les voies visuelles ainsi que d'en préciser la localisation (**Figure 7, Tableau 1**) :

- Dans les atteintes pré-chiasmatiques, l'onde P100 est anormale lors de la stimulation d'un œil et normale lors de la stimulation de l'autre œil, au niveau des deux lobes occipitaux (cas 1).
- Dans les atteintes chiasmatiques, il existe une asymétrie croisée des PEV. Par exemple, les réponses recueillies en regard d'un lobe occipital sont meilleures lors de la stimulation de l'œil droit alors qu'elles sont meilleures sur l'autre lobe lors de la stimulation de l'œil gauche. Les étiologies inflammatoires sont rares dans les compressions chiasmatiques, prédominées par les pathologies tumorales, telles que les adénomes hypophysaires.
- Dans les atteintes rétro-chiasmatiques, il existe une asymétrie homonyme des PEV. Les réponses recueillies en regard d'un des lobes occipitaux est anormale quel que soit l'œil stimulé (cas 2). ■

Liens d'intérêts : aucun

## RÉFÉRENCES

1. Pattern electroretinography and visual evoked potentials in optic nerve diseases. Atilla H, Tekeli O, Ornek K, Batioglu F, Elhan AH, Eryilmaz T. *J Clin Neurosci*. 2006 Jan;13(1):55-9.
2. Rituximab-Associated Progressive Multifocal Leukoencephalopathy in Rheumatoid Arthritis. Dr. David B. Clifford, Dr. Beau Ances, Dr. Craig Costello, Dr. Shari Rosen-Schmidt, Dr. Magnus Andersson, Dr. Deborah Parks, Dr. Arie Perry, Dr. Raju Yerra, Dr. Robert Schmidt, Dr. Enrique Alvarez, Dr. Kenneth L. Tyler. *Arch Neurol*. 2011 Sep; 68(9): 1156-1164.