

Atrophie maculaire : et si ce n'était pas une DMLA ?

Élise Boulanger-Scemama

La dégénérescence maculaire liée à l'âge (DMLA) sèche est de loin la première cause d'atrophie maculaire, à l'origine d'une baisse d'acuité visuelle sévère uni- ou bilatérale en cas d'atteinte fovéale. Cependant, il ne faut pas méconnaître ses principaux diagnostics différentiels, plus rares, pour lesquels il existe une prise en charge spécifique.

Cas clinique 1 (figure 1)

Monsieur B., né en 1948, aux antécédents de DMLA atrophique, consulte pour une baisse d'acuité visuelle progressive bilatérale sans métamorphopsie, associée à un trouble d'adaptation à l'obscurité.

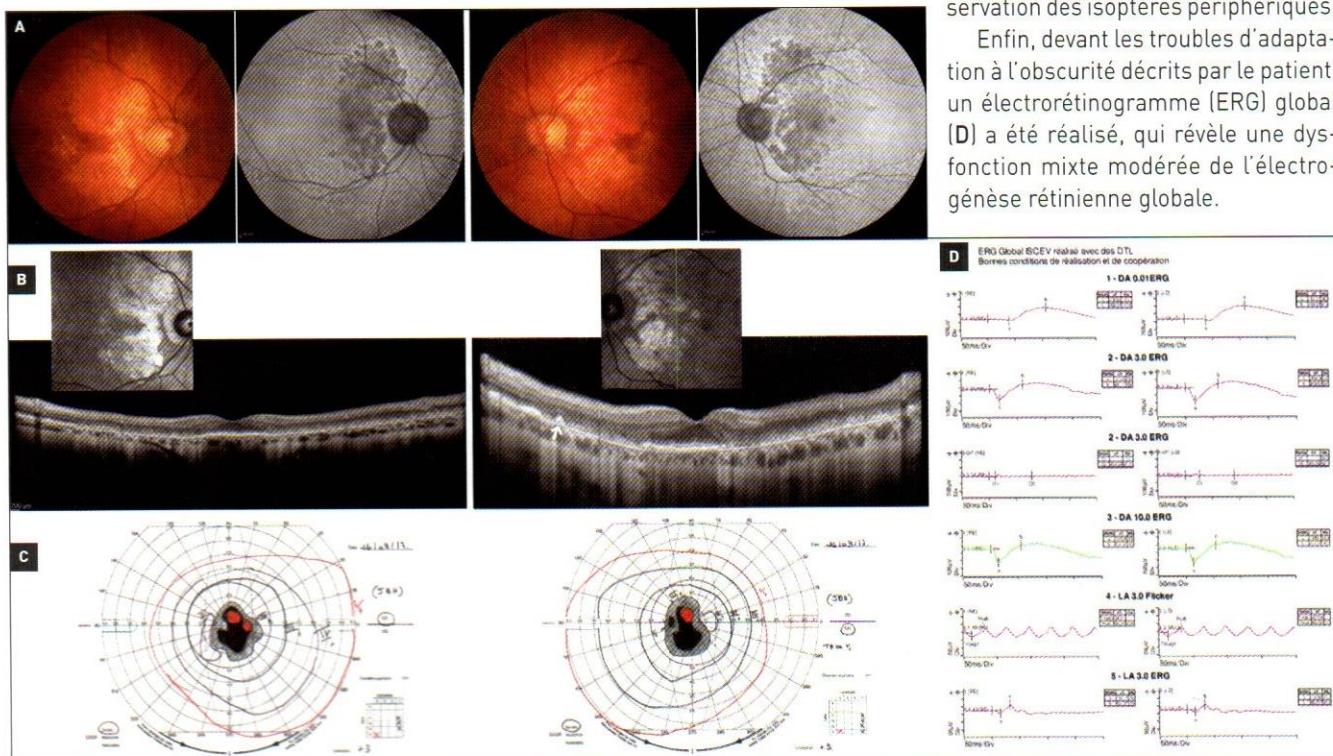
Son acuité visuelle est mesurée à 0,63 P3 avec (-0,75) 80° addition +2,75 à droite et 0,8 P2 avec -0,75 (-0,75) 160° addition +2,75 à gauche. L'examen du segment antérieur montre un cristallin clair aux deux yeux. **A.** Le fond d'œil révèle une atrophie maculaire polycyclique d'axe vertical, associée à une dégénérescence pavimenteuse circonférentielle périphérique. L'imagerie en autofluorescence en lumière bleue (BAF) permet de

mieux visualiser les plages d'atrophie maculaire multiples confluentes hypoautofluorescentes, associées à des pseudo-drusen réticulés le long des arcades temporales.

B. En OCT *spectral domain* (OCT-SD), il existe une irrégularité, voire une disparition, des couches hyperréfléctives externes des photorécepteurs et de la couche nucléaire externe de la région maculaire, avec une préservation rétrofovéale expliquant l'acuité visuelle relativement bien conservée. L'OCT confirme également la présence de pseudo-drusen réticulés hyperréfléctifs en dôme en avant de la couche de l'épithélium pigmentaire (EPR).

C. Le champ visuel cinétique de Goldmann montre un scotome central absolu bilatéral dans les 20° centraux, avec préservation des isoptères périphériques.

Enfin, devant les troubles d'adaptation à l'obscurité décrits par le patient, un électrorétinogramme (ERG) global (D) a été réalisé, qui révèle une dysfonction mixte modérée de l'électrogénèse rétinienne globale.



Fondation ophtalmologique A. de Rothschild, Paris

Ce tableau clinique est très évocateur du **diagnostic d'EMAP** (*Extensive macular atrophy with pseudodrusen-like appearance*), une nouvelle entité décrite en 2009 par l'équipe du Pr Hamel à Montpellier [1]. La distinction avec le diagnostic de

DMLA atrophique a principalement un intérêt pronostic, car l'EMAP est caractérisée par une évolution atrophique rapide avec une atteinte fovéale précoce à l'origine d'une malvoyance sévère après 5 à 10 ans d'évolution.

Cas clinique 2 (figure 2) ▶

Monsieur A., âgé de 78 ans, est adressé pour une suspicion de DMLA atrophique. Il présente une baisse d'acuité visuelle centrale progressive depuis une dizaine d'années sans héméralopie ni photophobie. L'interrogatoire retrouve pour antécédents médicaux un diabète type 2 insulinorequérant, un accident vasculaire cérébral survenu 3 ans plus tôt et une hypoacousie non datée.

Son acuité visuelle est évaluée à 0,05 P28 avec +2,25 [-1,75] 94° addition +3,00 à droite et 0,9 P3 avec +2,75 [-1,75] 85° addition +3,00 à gauche. L'examen du segment antérieur montre une cataracte corticonucléaire modérée n'expliquant pas la baisse d'acuité visuelle de l'œil droit. **A.** Au fond d'œil, il existe une vaste plage d'atrophie choroïdienne bien limitée, cernée par de discrets dépôts jaunâtres et épargnant la fovéa de l'œil gauche. L'imagerie BAF révèle une hypoautofluorescence à bords nets polycycliques, laissant apparaître le trajet des vaisseaux choroïdiens sous-jacents. En périphérie de l'atrophie, il existe de multiples dépôts hyperautofluorescents d'aspect réticulé associés à des taches hypoautofluorescentes.

B. L'OCT-SD montre des altérations plus marquées à droite, avec une interruption abrupte des couches hyperréfléctives externes et de la couche nucléaire externe de la région maculaire, laissant place à des tubulations externes et à un amincissement rétinien marqué. À gauche, l'aspect est similaire avec une épargne de la région fovéolaire et temporofovéale bien visible entre les deux plages atrophiques en BAF.

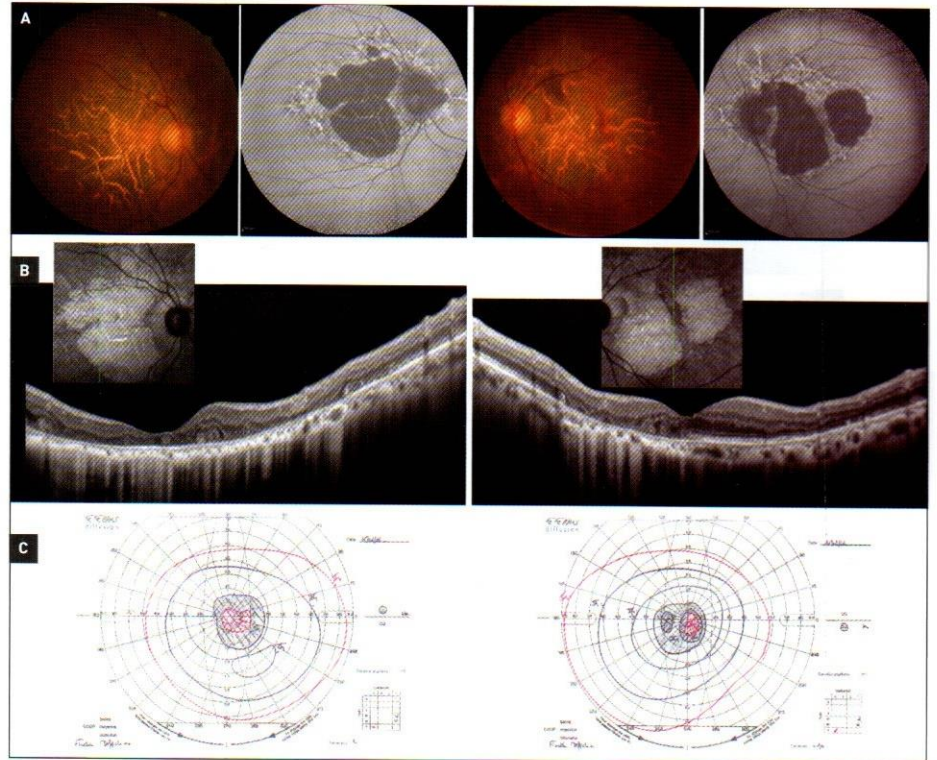
C. Le champ visuel cinétique de Goldmann retrouve un scotome central absolu dans les 30° centraux correspondant aux plages d'atrophie maculaire, tandis que les isoptères périphériques sont conservés.

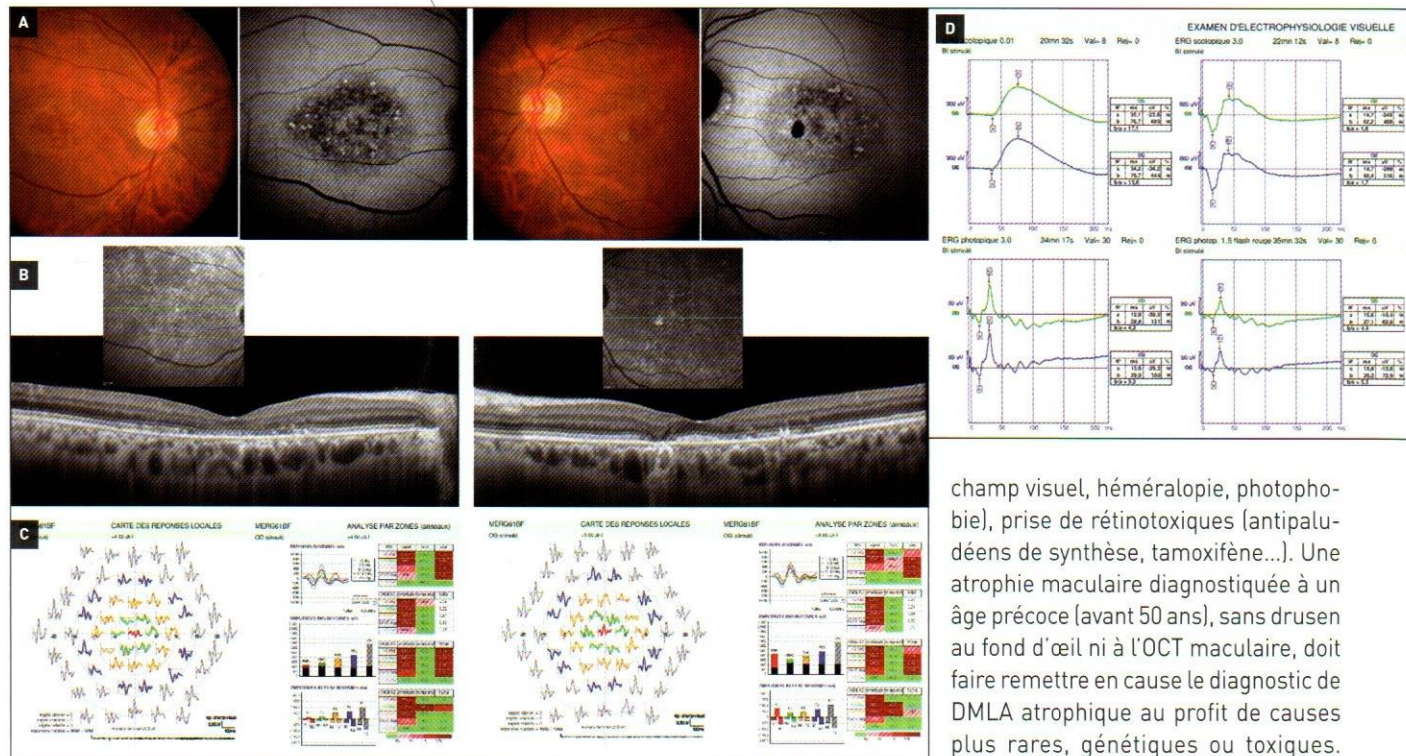
L'association d'une dystrophie maculaire réticulée, d'un diabète et d'une surdité évoque le **diagnostic de MIDD** (*Maternally Inherited Diabetes and Deafness*) [2,3], confirmé génétiquement par l'identification de la mutation hétérozygote 3243A>G dans l'ADN mitochondrial chez ce patient. Le diagnostic du syndrome MIDD présente un intérêt pronostic en permettant le dépistage, la prévention et le traitement des comorbidités associées : myopathie et cardiomyopathie, atteinte rénale, manifestations neurologiques et psychiatriques. Il présente également

un intérêt pour le conseil génétique. Cette pathologie étant exclusivement transmise par la femme, il n'existe pas de risque de transmission à la descendance chez ce patient.

Cas clinique 3 (figure 3)

Monsieur T., âgé de 59 ans, est adressé pour la découverte fortuite d'une atrophie maculaire de l'œil droit sans baisse visuelle ressentie. Il ne présente pas d'antécédents médicaux. L'histoire familiale retrouve un diagnostic de DMLA atrophique chez sa mère et chez sa sœur aînée. L'acuité visuelle est mesurée à 0,63 P5 avec +1,75 [-0,50] 80° addition +2,25 à droite et 1,0 P2 avec +2,25 [-0,75] 105° addition +2,25 à gauche. L'examen en lampe à fente retrouve un segment antérieur sans particularité. **A.** L'examen du fond d'œil confirme l'existence de remaniements atrophiques maculaires plus marqués sur l'œil droit. L'imagerie BAF révèle un aspect granuleux de la région maculaire avec une alternance de grains hyper- et hypoautofluorescents épargnant la région interpapillomaculaire et péri-papillaire. Il existe à gauche une plage hypoautofluorescente à l'emporte-pièce juxtafovéale correspondant à une plage d'atrophie constituée.





B. L'OCT-SD maculaire montre une disparition des couches hyperreflectives de l'ellipsoïde et de la zone d'interdigitation dans la région rétrofovéale, tandis que la membrane limitante externe est respectée.

La maculopathie est confirmée par le bilan électrophysiologique qui retrouve une altération des réponses centrales à l'ERG multifocal (C), tandis que la fonction rétinienne globale est normale à l'ERG grand-champ (D).

Une atteinte maculaire précoce sans drusen dans un contexte d'histoire familiale d'atrophie maculaire doit faire remettre en cause le diagnostic de DMLA atrophique. Chez ce patient, une analyse génétique a permis d'identifier une mutation hétérozygote sur le gène *PRPH2* confirmant le diagnostic d'atrophie aréolaire centrale. Les mutations du gène *PRPH2* sont caractérisées par un mode de transmission autosomal dominant, avec une pénétrance variable et une grande variabilité phénotypique interindividuelle et intrafamiliale, allant de la dystrophie réticulée [*pattern dystrophy*] à la dystrophie pseudo-vitelliforme ou à la dystrophie généralisée bâtonnets-cônes [4].

Le diagnostic de cette pathologie est nécessaire pour apporter un conseil génétique aux patients atteints, dont le risque de transmission à la descendance est de 50%.

Conclusion

Chez un patient présentant une atrophie maculaire, il convient de mener un interrogatoire policier afin d'orienter correctement le diagnostic étiologique : histoire familiale, âge de survenue des symptômes, réfraction, troubles visuels associés (anomalies du

champ visuel, héméralopie, photophobie), prise de rétinotoxiques (antipaludéens de synthèse, tamoxifène...). Une atrophie maculaire diagnostiquée à un âge précoce (avant 50 ans), sans drusen au fond d'œil ni à l'OCT maculaire, doit faire remettre en cause le diagnostic de DMLA atrophique au profit de causes plus rares, génétiques ou toxiques. Cependant, au stade très évolué d'atro-

phie chorioretinienne sévère, il est parfois difficile d'établir un diagnostic rétrospectif. L'imagerie en autofluorescence en lumière bleue, l'OCT maculaire et l'électrophysiologie sont des examens clés dans la démarche diagnostique.

Actuellement, sur le plan thérapeutique, les maculopathies héréditaires ou toxiques ne bénéficient pas de traitement curatif. Les patients reçoivent les mêmes recommandations hygiéno-diététiques que pour la DMLA atrophique : protection solaire, arrêt du tabac, régime alimentaire enrichi en lutéine et oméga-3. En cas de rétinotoxicité, l'arrêt du toxique est exigé. Comme le montrent les précédents cas cliniques, l'identification d'une dystrophie rétinienne héréditaire présente un intérêt pour le pronostic et le conseil génétique. À l'ère des nouvelles approches thérapeutiques de réhabilitation visuelle (thérapie génique, optogénétique, cellules souches, rétine artificielle), un phénotypage précis de l'atrophie maculaire est indispensable afin de ne pas méconnaître ces pathologies rares.

Références bibliographiques

- [1] Hamel CP, Meunier I, Arndt C *et al.* Extensive macular atrophy with pseudodrusen-like appearance: a new clinical entity. *Am J Ophthalmol.* 2009;147(4):609-20.
- [2] Massin P, Virally-Monod M, Viallettes B *et al.* Prevalence of macular pattern dystrophy in maternally inherited diabetes and deafness. GEDIAM Group. *Ophthalmology.* 1999;106(9):1821-7.
- [3] Raja MS, Goldsmith C, Burton BJ *et al.* Outer retinal tubulations in maternally inherited diabetes and deafness (MIDD)-associated macular dystrophy. *Graefes Arch Clin Exp Ophthalmol.* 2013;251(9):2265-7.
- [4] Wells J, Wroblewski J, Keen J *et al.* Mutations in the human retinal degeneration slow (RDS) gene can cause either retinitis pigmentosa or macular dystrophy. *Nat Genet.* 1993;3(3):213-8.