

DIAGNOSTIC ÉTIOLOGIQUE

C ARNDT, S DEFOORT DHELLEMES

Le diagnostic étiologique d'une neuropathie optique découle de la synthèse des différentes données recueillies au cours

- de l'interrogatoire
- de l'examen clinique et de certains examens complémentaires de première orientation.

Cette étape initiale est essentielle, elle permet d'avoir une forte présomption diagnostique et d'orienter la suite de la prise en charge diagnostique et thérapeutique.

L'objectif de ce chapitre est de citer les éléments pertinents pour réussir cette étape qui, tel un aiguillage, oriente le cheminement diagnostique.

1. TERRAIN

Selon l'âge et le sexe, les causes à évoquer en premier lieu sont :

- chez l'enfant d'âge préverbal, une souffrance périnatale ou une cause tumorale
- chez enfant d'âge verbal, une maladie héréditaire, un traumatisme ou une tumeur.
- chez une femme avant 40 ans, une cause inflammatoire
- après 60 ans, une neuropathie optique ischémique antérieure (NOIA) surtout artéritique (type maladie de Horton),

Il ne faut pas oublier

- chez un homme avant 60 ans, l'exposition à un toxique,
- à tout âge, une cause héréditaire ou tumorale avec un pic de fréquence aux âges extrêmes pour cette dernière cause.

2. INTERROGATOIRE

2.1. Symptômes

La **baisse d'acuité visuelle** qu'elle soit uni ou bilatérale domine le tableau clinique. Elle peut être précédée de douleurs, parfois au premier plan, dont les caractéristiques vont également orienter le diagnostic : douleur à la mobilisation pathognomonique de la névrite optique, douleur rétro-orbitaire qui peut être d'origine compressive tumorale (méningiome) et douleur temporale ou diffuse fréquemment rencontrée dans la NOIA artéritique (maladie de Horton).

2.2. Mode de survenue et évolution

2.2.1. Chronologie

Un début aigu, brutal, horaire oriente vers une cause vasculaire, une évolution subaiguë sur quelques jours est plus en faveur d'une cause inflammatoire, quand elle se fait en deux temps touchant d'abord un œil puis l'autre fait évoquer une neuropathie optique de Leber.

Une évolution lentement progressive se rencontre plus souvent dans les causes compressives et toxiques.

2.2.2. Uni ou bilatéralité

Les neuropathies optiques initialement unilatérales sont en faveur d'une cause

- inflammatoire,
- vasculaire,
- infectieuse ou
- héréditaire (neuropathie optique héréditaire de Leber : NOHL).

Devant une atteinte d'emblée bilatérale, une cause

- toxique,
- héréditaire (atrophie optique dominante ou récessive) ou
- carentielle est évoquée.

2.3. Antécédents

2.3.1. Antécédents ophtalmologiques

Devant une atteinte unilatérale surtout, l'existence d'une notion d'amblyopie doit être recherchée. Toute intervention chirurgicale ophtalmologique est une cause potentielle de neuropathie optique par le geste lui-même (orbite, cataracte, glaucome, vitrectomie) ou l'anesthésie locale.

2.3.2. Antécédents généraux, pathologies associées

L'altération de l'état général avec asthénie est souvent associée avec une cause vasculaire de type artéritique (maladie de Horton) ou une origine carentielle.

Un **surpoids** est plutôt en faveur d'une cause **vasculaire**, au contraire une **dénutrition** doit faire rechercher une cause **carentielle** éventuellement intriquée avec une cause toxique (ex : éthyliste chronique).

Une **hypertension artérielle**, éventuellement associée à une **apnée du sommeil** est un terrain favorable à la neuropathie optique ischémique antérieure (NOIA).

Le **diabète** chez un patient qui a un œdème papillaire doit faire évoquer une NOIA et chez le sujet jeune une **papillopathie** diabétique. Associé à une atrophie optique bilatérale, le diabète oriente le diagnostic vers une neuropathie optique héréditaire (NOH) syndromique comme le syndrome de Wolfram (cf. NOH syndromiques).

Une **surdité** ou des **malformations associées** feront également penser à une cause héréditaire syndromique.

Un antécédent de **néoplasie** doit faire rechercher une métastase orbitaire ou un exceptionnel syndrome paranéoplasique.

Une neuropathie survenant pendant ou au décours d'un séjour en **unité de réanimation**, particulièrement après un épisode de **collapsus** cardiovasculaire est un facteur favorisant la survenue d'une neuropathie optique ischémique postérieure (NOIP). Cette pathologie est également observée en post-opératoire lors d'une chirurgie avec un épisode d'hypovolémie responsable d'un bas débit cardiaque.

3. ORIENTATIONS ÉTIOLOGIQUES SUR L'EXAMEN CLINIQUE

3.1. L'acuité visuelle

La baisse d'acuité visuelle est un signe majeur de neuropathie optique. A l'examen clinique, l'acuité visuelle objective peut être normale et l'atteinte de la fonction visuelle peut être révélée par l'examen du sens chromatique (vision des couleurs) ou de la sensibilité au contraste. Cette dissociation peut se rencontrer dans différentes étiologies: les neuropathies optiques toxiques ou carencielles, les neuropathies optiques inflammatoires particulièrement dans le cas d'une atteinte para-centrale épargnant la vision centrale.

La baisse d'acuité visuelle sera équivalente entre la vision de loin et la vision de près (4/10 Parinaud 4, 1/10 Parinaud 14) mais parfois l'acuité est plus altérée de près que de loin.

3.2. Les signes oculomoteurs

3.2.1. L'oculomotricité extrinsèque

Une neuropathie optique associée à une paralysie oculomotrice homolatérale oriente vers une cause orbitaire compressive (inflammatoire, tumorale ou infiltrative).

3.2.2. L'oculomotricité intrinsèque

Une mydriase homolatérale à la neuropathie optique peut se voir dans le cadre d'une paralysie de la III^e paire crânienne mais elle est alors asso-

ciée à la paralysie oculomotrice extrinsèque dans le cadre d'une cause compressive orbitaire.

L'existence d'un déficit pupillaire afférent (cf. chapitre II.1.2.) n'apporte pas d'orientation étiologique particulière si ce n'est l'existence d'une atteinte fonctionnelle massive de la conduction nerveuse.

3.3. Selon les signes orbito-palpébraux

Une exophtalmie uni ou bilatérale oriente d'emblée vers un processus compressif (tumoral, maladie de Basedow), la neuropathie optique est parfois asymptomatique, elle est recherchée dans le bilan et la surveillance d'une orbitopathie basedowienne suspectée sur les signes palpébraux (rétraction palpébrale) et conjonctivaux (chémosis, hyperhémie en regard de l'insertion des muscles droits latéraux) associée.

Un comblement de la fosse temporale doit faire évoquer un méningiome sphéno-orbitaire.

3.4. Selon l'examen du segment antérieur en lampe à fente

L'examen du segment antérieur peut apporter des éléments en faveur d'une étiologie inflammatoire ou tumorale (nodule de Lisch) de neuropathie optique (cf. chapitre II.1.3.).

3.5. Selon l'aspect de la papille

3.5.1. Atrophie

La présentation ophtalmoscopique peut apporter des éléments d'orientation étiologique:

- une atrophie temporale (**Fig. 1**) est évocatrice d'une cause toxique ou héréditaire
- une atrophie sectorielle est souvent une séquelle d'une cause vasculaire
- une atrophie optique globale par contre peut être liée à presque toutes les causes de neuropathies optiques.

3.5.2. Flou papillaire

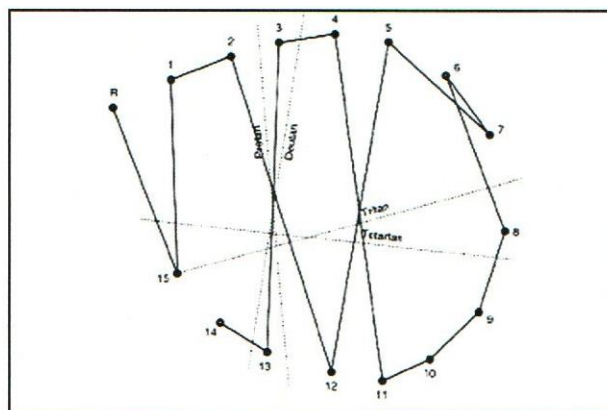
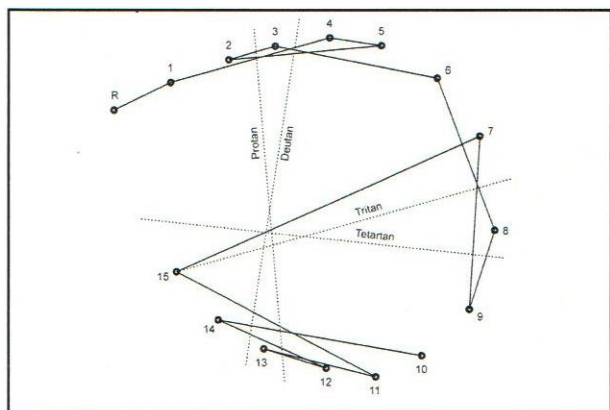
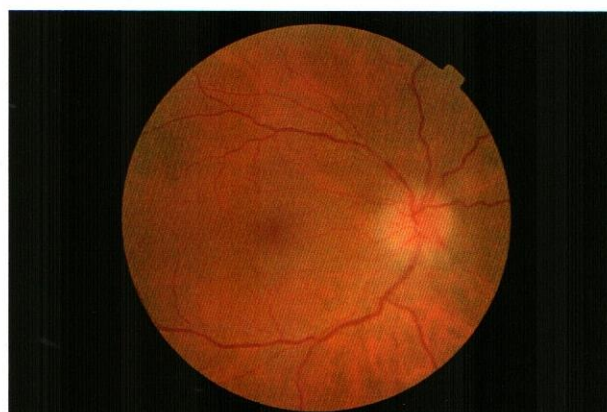
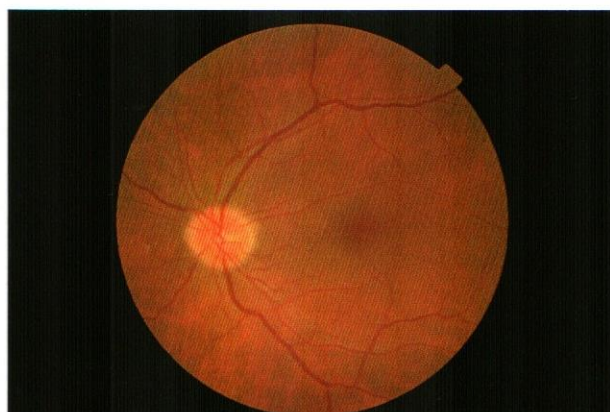
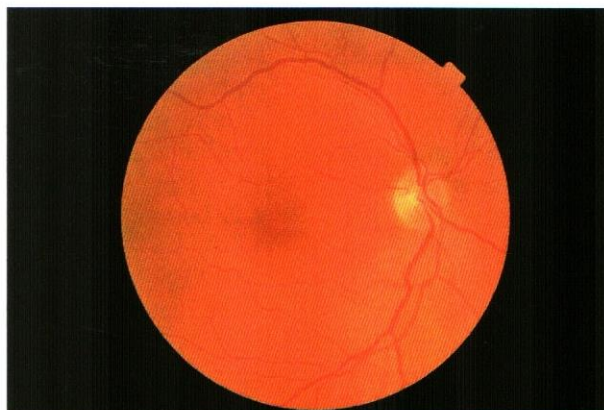
Il faut éliminer les **faux œdèmes**: une papille « charnue », saillante en cas d'hypermétropie (**Fig. 2**), des drusen, les vaisseaux ne sont généralement pas « noyés » dans l'œdème (**Fig. 3**) et les bords de la papille sont généralement bien individualisés.

L'**œdème global** est évocateur de pathologie inflammatoire, infectieuse ou compressive.

L'**œdème sectoriel** fait évoquer une cause vasculaire récente.

3.5.3. Les signes papillaires associés

L'existence d'une **excavation** oriente vers une neuropathie glaucomateuse, surtout si elle est associée



1	
2	3
4	5

Figure 1 : Pâleur papillaire temporale.
Figure 2 : Œdème papillaire avec vaisseaux "noyés" dans l'œdème.
Figure 3 : Sur l'œil controlatéral de la figure 2: Papille « charnue » sur hypermétropie.
Figure 4 : Dyschromatopsie d'axe bleu-jaune d'une neuropathie optique héréditaire dominante.
Figure 5 : Dyschromatopsie d'axe rouge-vert d'une neuropathie toxique liée à l'alcool.

à une **hémorragie papillaire**. Cependant quand l'**excavation s'associe à une pâleur papillaire**, il faut éliminer une autre cause de neuropathie optique.

Une **réaction vitréenne** en regard de la papille, une lésion rétinienne évocatrice de **foyer** de chorioretinite juxta-papillaire orientent vers une pathologie inflammatoire.

3.5.4. Papille normale

Une papille normale est fréquemment observée en début d'évolution d'une neuropathie optique, selon le contexte il peut s'agir d'une origine inflammatoire, compressive, toxique, génétique ou carencielle.

3.6. Les signes d'accompagnement

L'existence d'un engainement veineux rétinien est un argument en faveur d'une vascularite qui peut accompagner toute pathologie inflammatoire du segment postérieur. La vascularite peut le plus souvent se rencontrer dans une sarcoïdose, une sclérose en plaques ou un lupus.

4. ORIENTATIONS ÉTIOLOGIQUES PARACLINIQUES

4.1. Les examens fonctionnels

4.1.1. La vision des couleurs

L'évaluation du sens chromatique est surtout utile dans le diagnostic positif d'une neuropathie optique, mais les résultats peuvent apporter des éléments d'orientation étiologique. La dyschromatopsie d'axe bleu-jaune (**Fig. 4**) se rencontre dans la neuropathie optique héréditaire dominante, la dyschromatopsie d'axe rouge vert (**Fig. 5**) peut faire évoquer une cause toxique ou métabolique quand elle précède la baisse d'acuité visuelle.

4.1.2. Le champ visuel

Le **scotome centro-caecal** évoque plutôt une cause inflammatoire, toxique, héréditaire, carencielle (**Fig. 6**).

Le **déficit fasciculaire** (**Fig. 7**) est observé en dehors du glaucome dans les neuropathies optiques inflammatoires, parfois sur l'œil controlatéral à l'atteinte.

Le **déficit altitudinal** (**Fig. 8**) est en faveur d'une cause vasculaire.

4.1.3. Le potentiel évoqué visuel

Un allongement du délai d'apparition de l'onde P100 est très évocateur d'une affection démyélinisante (**Fig. 9**).

4.1.4. L'électrorétinogramme

L'électrorétinogramme permet d'éliminer différentes atteintes rétiniennes (dystrophie des cônes, rétinite pigmentaire, AZOOR) devant une pâleur papillaire.

4.2. Les examens morphologiques

4.2.1. La tomographie par cohérence optique (OCT)

L'OCT peut confirmer la suspicion clinique d'une pâleur sectorielle (**Fig. 10,11**) en montrant une perte axonale sectorielle de la couche des fibres ganglionnaires rétiniennes, par exemple en temporal dans le cas d'une cause toxique, héréditaire, carencielle, parfois aussi vasculaire au stade tardif.

4.2.2. L'échographie oculaire

L'échographie est intéressante pour diagnostiquer des drusen de la papille qu'elles soient en surface ou en profondeur.

4.2.3. L'autofluorescence

L'autofluorescence permet également de déceler des drusen de la papille mais elle est moins performante que l'échographie. Elle peut révéler des atteintes rétiniennes devant un tableau évocateur de neuropathie optique, particulièrement quand le fond d'œil est normal.

4.2.4. L'imagerie radiologique

L'imagerie radiologique assure le diagnostic étiologique des lésions compressives (tumoraux, traumatiques, musculaires dans le cadre de l'orbitopathie basedowienne).

5. CONCLUSION

Le diagnostic étiologique se construit à partir un faisceau d'éléments d'orientation, parfois l'examen clinique à lui seul suffit, c'est le cas de la névrite optique. A l'inverse, un tableau évocateur d'une atteinte mitochondriale peut nécessiter un bilan très poussé pour découvrir une cause génétique, toxique ou métabolique.

Parfois, malgré des investigations très poussées, l'étiologie n'est pas clairement identifiée d'emblée. Après un bilan d'imagerie sans orientation vers une cause compressive, il est souvent utile de répéter l'imagerie si la présomption compressive est forte et il est impératif de mettre en place une surveillance régulière pour déceler l'apparition des signes d'orientation étiologique.

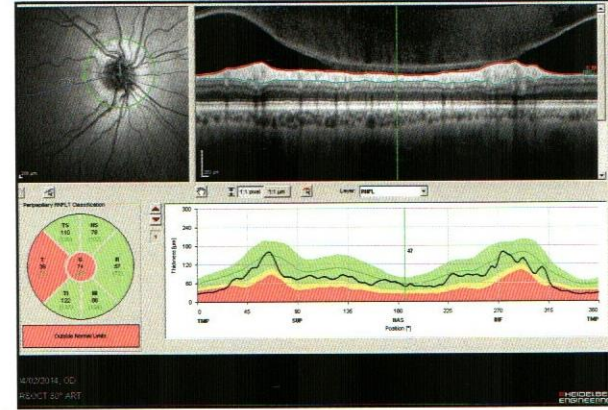
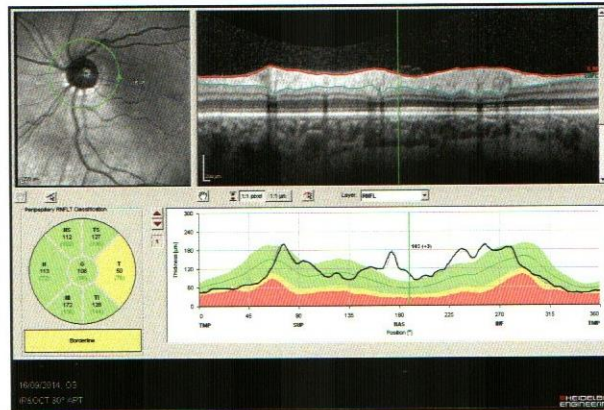
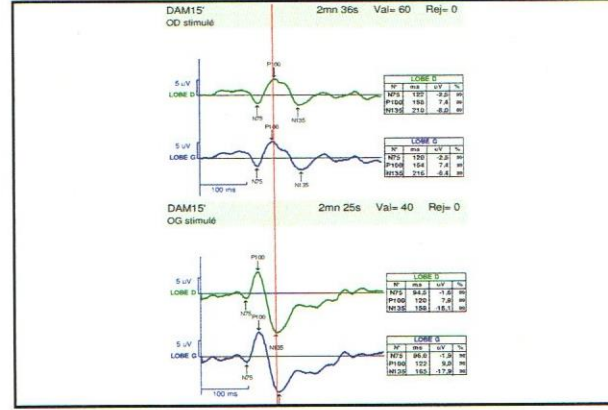
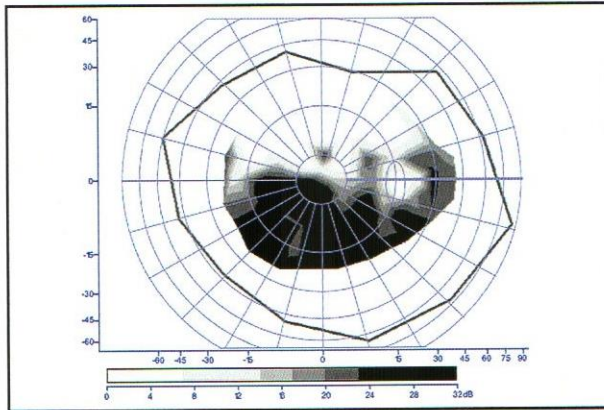
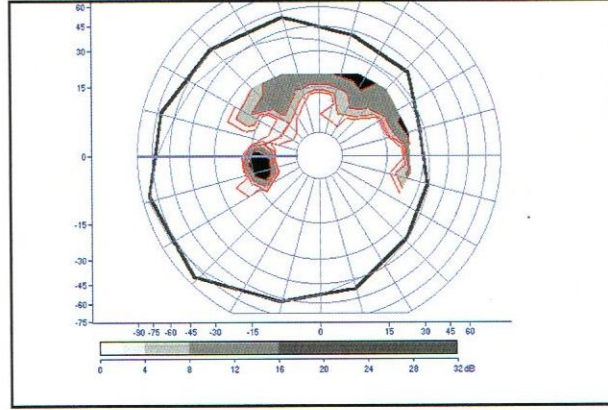
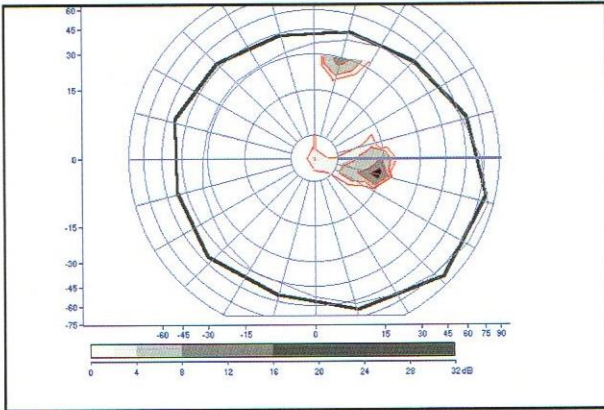


Figure 6 : Scotome centro-caecal de neuropathie toxique liée à l'alcool.

Figure 7 : Scotome fasciculaire dans un glaucome.

Figure 8 : Déficit altitudinal dans une neuropathie optique ischémique antérieure.

Figure 9 : Retard de l'onde P100 sur le tracé du haut par rapport à un tracé normal en bas, dans le cadre d'une névrite optique dans une sclérose en plaques.

Figure 10 : Perte axonale modérée en temporal de la papille à la tomographie par cohérence optique dans une neuropathie optique héréditaire dominante.

Figure 11 : Perte axonale majeure en temporal de la papille à la tomographie par cohérence optique au stade avancé d'une neuropathie optique héréditaire de Leber.

6	7
8	9
10	11